Registre National du Cancer LUXEMBOURG

LUXEMBOURG INSTITUTE OF HEALTH

Manuel d'enregistrement des Tumeurs

Note explicative
Tumeurs des ovaires C56.9, des trompes de Fallope C57.0 et du péritoine C48.1-2,8

Version 3.1 du 15 août 2026

Registre National du Cancer Luxembourg
1a-b, rue Thomas EDISON
L-1445 STRASSEN - Luxembourg

1 Tableau de mise à jour

Version	Date de validation	Objet de la modification
1.0	11/05/2016	Nouveau document
1.1	31/05/2016	Section « Tumeurs multiples » : ajout d'une remarque sur les récidives Section « Classification TNM » : ajout explication sur règles enregistrement dans les RHC des métastases péritonéales
1.2	25/08/2016	Reformulation ponctuelle du texte
2.0	19/06/2018	Section « Latéralité » : ajout point sur lésion aux ovaires Section « Classification TNM » devient « Classification TNM-7 » Ajout nouvelle section « Classification TNM-8 » Suppression annexe 1 « Classification FIGO – Cancer de l'ovaire »
2.1	09/07/2018	Section « Morphologie » : ajout d'un point sur les tumeurs borderline micro-invasives Section « Tumeurs multiples » suppression du contenu (sauf remarque) et référencement au document relatif aux tumeurs multiples
3.0	Xx/06/2026	Regroupement des ovaires avec les trompes de Fallope et le péritoine pour correspondre à la classification du TNM-8. Refonte et mise à jour complète du document sur base de la formation avancée DMC du 20/10/2022. Présentation du document lors de l'atelier DMC du 25 juin 2026.
3.1	15/08/2026	Intégration des commentaires des DMC

2 Sommaire

1 Tableau de mise à jour 2
2 Sommaire 3
3 Rappel anatomique 4
4 Ganglions lymphatiques régionaux 5
5 Latéralité 5
6 Topographie 6
6.1 Codes topographiques des ovaires, des trompes de Fallope et du péritoine 6
6.2 Topographies des carcinomes séreux de haut grade (CSHG) non utérins 7
7 Histologie 10
7.1 Les ovaires 10
7.2 Les trompes de Fallope 11
7.3 Le péritoine 11
8 Morphologie 13
8.1 Principaux codes morphologiques (CIM-O-3.2) 13
8.1.1 Tumeurs borderline 13
8.1.2 Tumeurs in situ 13
8.1.3 Tumeurs invasives 14
8.1.4 Tumeurs rares des ovaires : Tumeur de Brenner 15
8.1.5 Tumeurs rares des ovaires : Tumeurs mixtes 15
8.1.6 Les tumeurs neuroendocrines bien différencié des ovaires (NET) 16
8.1.7 Cas particulier : les tumeurs de Krukenberg 17
8.2 Modifications apportées par la 2ème révision de la CIM-O.3 17
9 Critères d'inclusion et tumeurs multiples 19
10 Marqueurs tumoraux sériques 19
11 Marqueurs immunohistochimiques 20
12 Classification TNM-8 20
12.1 Erratum du TNM-8 (mise à jour du 12/07/2024) 20
12.2 Extension de la tumeur primitive : T 21
13 Changements entre la 8ème et la 7ème édition de la classification TNM 23
14 Classification TNM-7 25
15 Acronymes 26
16 Références 26
Annexe 1 Classification OMS 2020 (5ème édition) des tumeurs des ovaires, des trompes de Fallope et du péritoine 27
Annexe 2 Classification OMS 2014 (4ème edition) des tumeurs des ovaires 33

3 Rappel anatomique

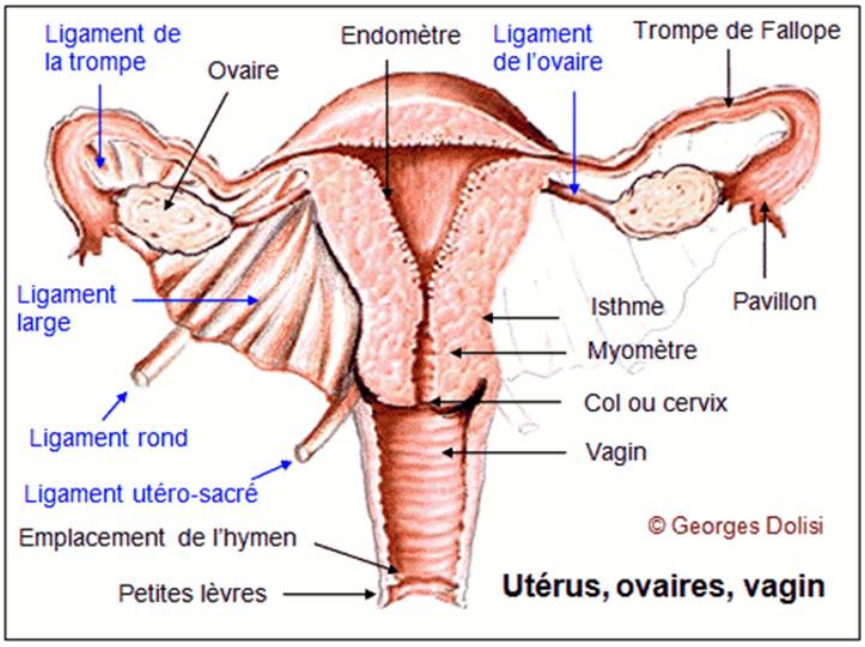

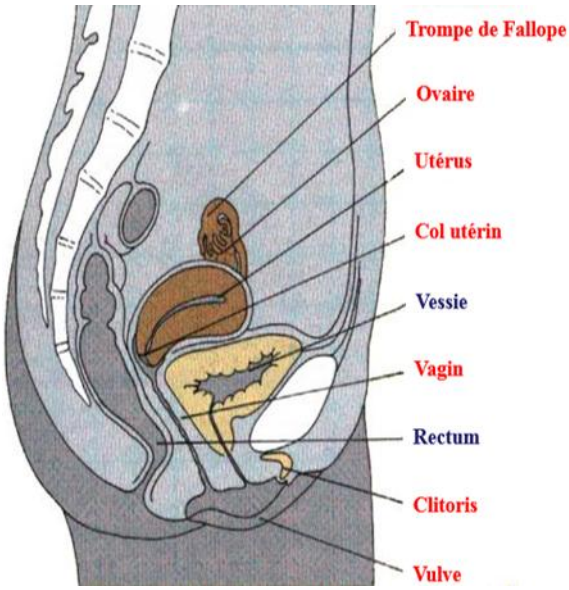

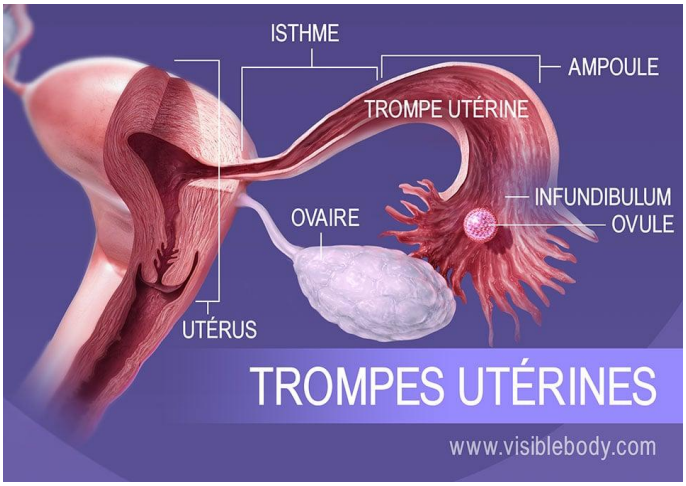

Les **ovaires** sont deux organes situés dans le bassin, de chaque côté de l'utérus

Les **trompes de Fallope** se situent de chaque côté de l'utérus et sont composées du pavillon, de l'ampoule, de l'isthme, du segment utérin et de l'ostium.

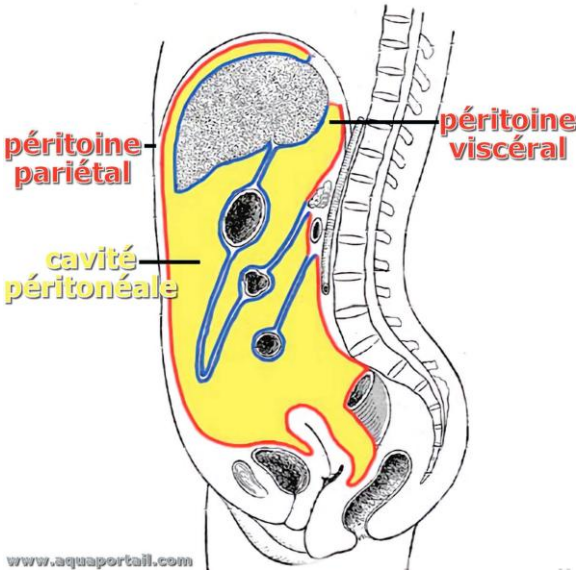

Le **péritoine** est une fine membrane séreuse qui tapisse la face profonde de la cavité abdomino-pelvienne et les viscères qu'elle contient. Les organes situés à l'intérieur du péritoine sont dits « intrapéritonéaux », les autres sont « rétropéritonéaux » (souvent situés postérieurement au péritoine). Certains organes possèdent une partie à l'intérieur et une partie à l'extérieur (pancréas).

4 Ganglions lymphatiques régionaux

Les ganglions lymphatiques régionaux de l'ovaire, des trompes de Fallope et du carcinome péritonéal primaire sont les ganglions :

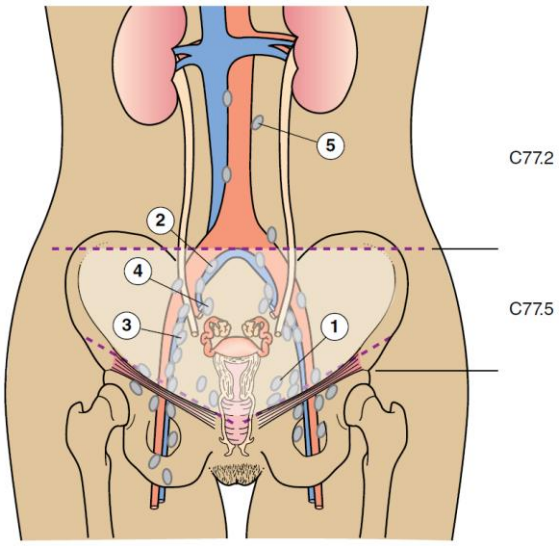

Fig. 452

- Hypogastriques (obturateur, iliaque interne) (1)
- Iliaque primitif (2)
- Iliaques externes (3)
- Latéro-sacrés (4)
- Para-aortiques (5)
- **Rétropéritonéaux*** (non représentés)

*ganglions intra-abdominaux inclus tels que les ganglions du grand épiploon

Les **ganglions inguinaux** ne sont pas considérés comme des ganglions régionaux dans la classification TNM-8 (erratum de la version anglaise). Par contre, ils étaient considérés comme des ganglions régionaux dans la classification TNM-7.

Les **ganglions rétropéritonéaux** sont considérés comme des ganglions régionaux dans la classification TNM-8. Par contre, ils n'étaient pas considérés comme des ganglions régionaux dans la classification TNM-7.

5 Latéralité

L'ovaire est un organe pair ➔ la latéralité est applicable

Les trompes de Fallope sont des organes pairs ➔ la latéralité est applicable

Pour les ovaires et les trompes de Fallope ➔ Coder la latéralité droite, gauche ou **bilatérale** (si même groupe morphologique)

Une lésion à l'ovaire droit et une lésion à l'ovaire gauche ➔ Coder **une** tumeur bilatérale **non multifocale.**

Cf. **Documents d'aide à la codification « *Tumeurs Multiples* » & « *Code topo des organes pairs et apparentés* »**

6 Topographie

6.1 Codes topographiques des ovaires, des trompes de Fallope et du péritoine

- Pour les ovaires : un seul code topographique **C56.9**
- Pour les trompes de Fallope : un seul code topographique **C57.0**
- Le code **C57.8** est à éviter : Lésion à localisations contiguës des organes génitaux féminins (Tubo-ovarien, Utéro-ovarien)
- Pour le péritoine et rétropéritoine **C48**
  - **C48.0** Rétro péritoine
  - **C48.1** Régions spécifiques du péritoine :
    - Cul de sac de Douglas,
    - **Epiploon (= Omentum) C48.3 Code RNC**
    - Mésentère
    - Méso-appendice
    - Mésocolon
    - Péritoine pelvien
  - **C 48.2** Péritoine SAI, cavité péritonéale
  - **C 48.8** Lésion à localisations contigües du retro péritoine et du péritoine.

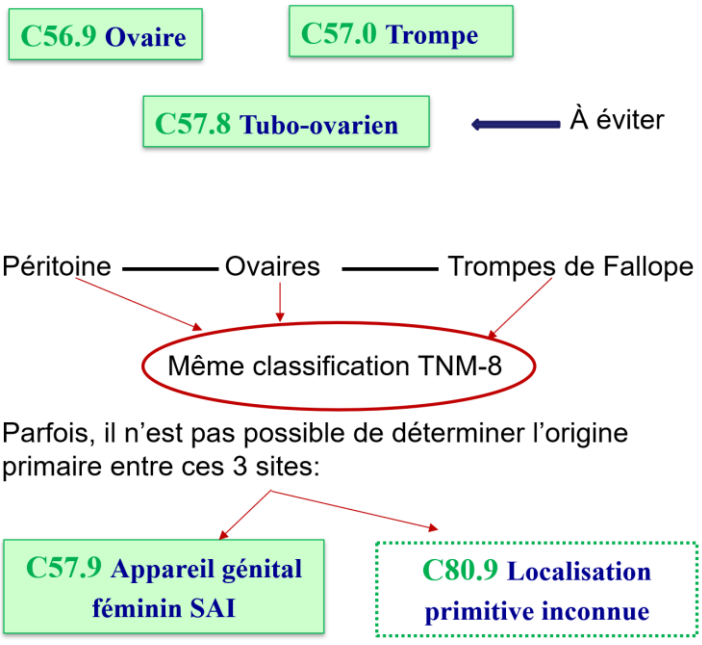

6.2 Topographies des carcinomes séreux de haut grade (CSHG) non utérins

L'identification du site primitif (trompe, ovaire ou péritoine) n'est généralement pas problématique pour les carcinomes à cellules claires, endométrioïdes, séreux de bas grade et mucineux. Par contre, il peut être problématique pour les **carcinomes séreux de haut grade (CSHG) non utérins**.

Les Carcinomes séreux tubaires in situ (**STIC** - *Serous Tubal Intraepithelial Carcinoma*) **M-8441/2** sont les précurseurs de la majorité des carcinomes séreux de haut grade non utérins.

Alors qu'auparavant on se basait sur le site avec la taille tumorale la plus importante pour déterminer l'origine primitive, ce n'est maintenant plus le cas. On se base à présent en grande partie sur la **présence ou non de STIC**.



Un carcinome séreux de haut grade non-utérin associé à un STIC sera donc à coder dans la trompe de Fallope !

Il en va de même si l'on retrouve la présence de carcinome invasif dans la muqueuse tubaire**.**

Les cas avec un CSHG unilatéral ou bilatéral dans l'ovaire et/ou un STIC ou un CSHG dans la trompe mais avec un **carcinome séreux de l'endomètre intraépithélial ou invasif** doivent être soigneusement évalués pour déterminer si la tumeur primitive est d'origine endométriale ou tubo-ovarienne. Une majorité de ces cas représente des **métastases annexielles d'un carcinome séreux de l'endomètre.**

Remarques :

1. Les trompes de Fallope, ou du moins leurs extrémités distales, doivent être totalement examinés par l'anatomopathologiste dans tous les cas de CSHG pour éviter de manquer cet important site de la maladie, qui constitue probablement l'origine de la tumeur dans la majorité des cas.
2. En l'absence de maladie invasive dans la trompe de Fallope, la présence de STIC doit être considérée comme une atteinte de la trompe aux fins de détermination du stade.
3. La présence de STIC sans invasion ou extension extratubaire doit être classée comme carcinome tubaire de stade T1a (malgré l'absence de carcinome invasif).
4. Les cas présentant uniquement un STIC, une atteinte à la surface de l'ovaire ou une atteinte parenchymateuse n'excédant pas 5 mm et avec une atteinte péritonéale extensive, qui seraient traditionnellement considérés comme un carcinome péritonéal primitif doivent être classés comme des carcinomes tubaires primitifs.
5. Les cas de CSHG invasifs situés à l'intérieur de la muqueuse de la trompe de Fallope, y compris l'extrémité distale, avec ou sans STIC dans toute partie de la trompe de Fallope, indépendamment de l'atteinte de l'ovaire (absente, minimale ou même marquée), doivent être classés comme des carcinomes tubaires primitifs.
6. Selon les connaissances actuelles, les cas dans lesquels la trompe de Fallope n'est pas identifiable, ayant probablement été envahie par la masse annexielle ipsilatérale, ou dans

lesquels l'extrémité distale de la trompe de Fallope est intégrée dans une grande masse tubo-ovarienne, doivent également être diagnostiqués comme des carcinomes tubaires primitifs. Il est souligné que tout doit être mis en œuvre pour identifier la trompe de Fallope dans tous les cas.

7. Les cas présentant une ou plusieurs masses ovariennes dominantes et des trompes de Fallope identifiables atteintes de STIC doivent être classés comme des carcinomes tubaires primitifs.

8. Les cas comportant une ou plusieurs masses ovariennes dominantes et des trompes de Fallope identifiables sans STIC doivent être classés comme des carcinomes primitifs de l'ovaire.

9. Les cas doivent être classés dans la catégorie des carcinomes péritonéaux primitifs selon les critères conventionnels ci-dessous et uniquement après qu'un examen complet des trompes de Fallope (y compris des parties hors des franges) ait exclu la présence d'un STIC ou d'un petit CSHG tubaire :

    - Les deux ovaires doivent être de taille normale ou étendus par un processus bénin ;
    - L'atteinte dans les sites extra-ovariens doit être plus importante que celle à la surface de chacun des ovaires ;
    - L'atteinte de l'ovaire doit être inexistante, limitée à la surface de l'ovaire sans invasion du stroma, ou toucher le stroma cortical avec une tumeur de taille inférieure à 5 mm x 5 mm.

10. Tous les cas classés comme « sans affectation » aux fins de la stadification FIGO doivent être décrits comme « tubo-ovariens » ou « tubaires/ovariens » en vue de les distinguer des carcinomes séreux dont le site d'origine est l'utérus. En suivant les suggestions présentées ici, ils devraient représenter une petite proportion des CSHG.

11. Les cas avec un CSHG unilatéral ou bilatéral dans l'ovaire et/ou un STIC ou un CSHG dans la trompe mais avec un carcinome séreux de l'endomètre intraépithélial ou invasif doivent être soigneusement évalués pour déterminer si la tumeur primitive est d'origine endométriale ou tubo-ovarienne (WT1 peut être utile dans de tels cas ; voir la remarque sur les marqueurs immuno-histochimiques –Distinction entre le carcinome de l'ovaire et de l'utérus). Une majorité de ces cas représentent des métastases annexielles d'un carcinome séreux de l'endomètre.

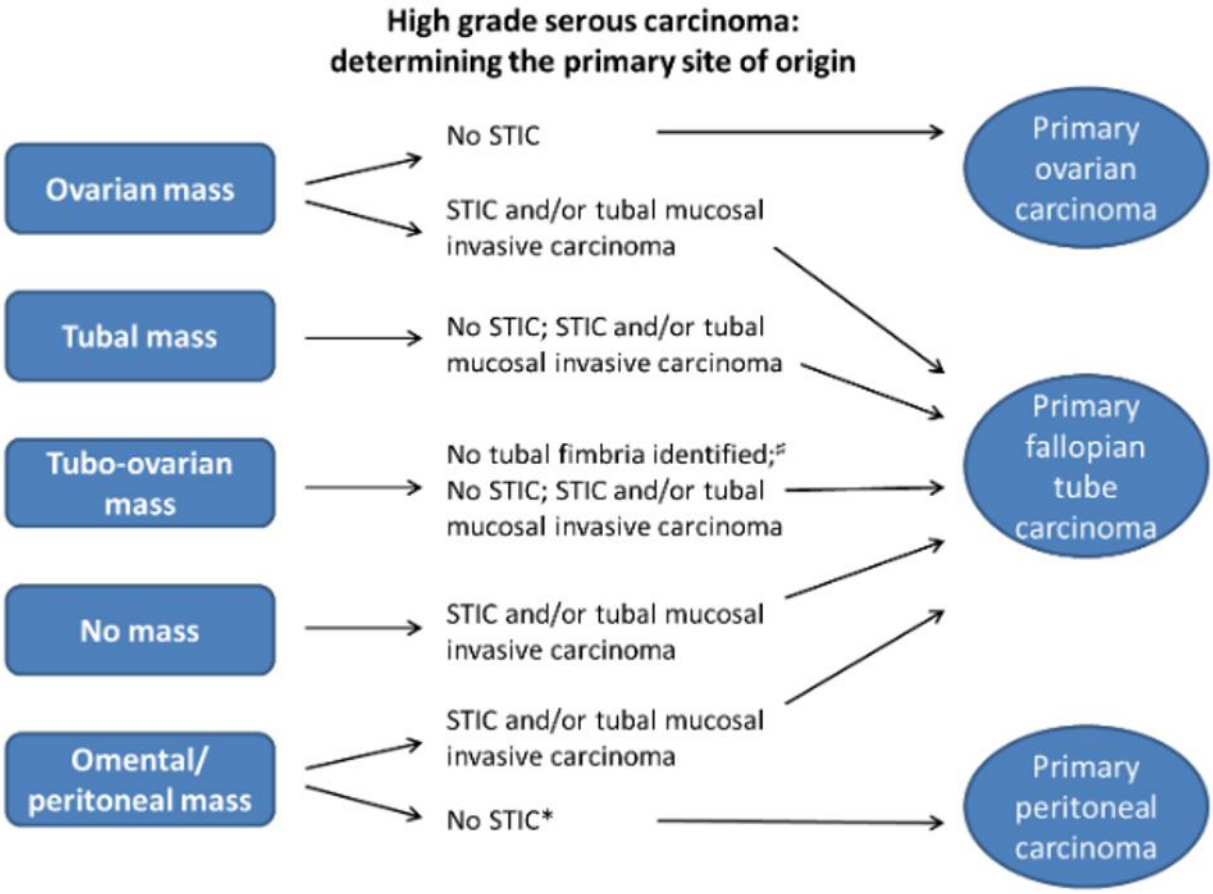

♯ La non-détection des franges de la trompe implique leur oblitération suite à la croissance de la tumeur.

Source: ICCR - Ovary, Fallopian Tube and Primary Peritoneal Carcinoma Histopathology Reporting Guide (2021)

7 Histologie

7.1 Les ovaires

Les ovaires se distingues par une très grande diversité histologique.

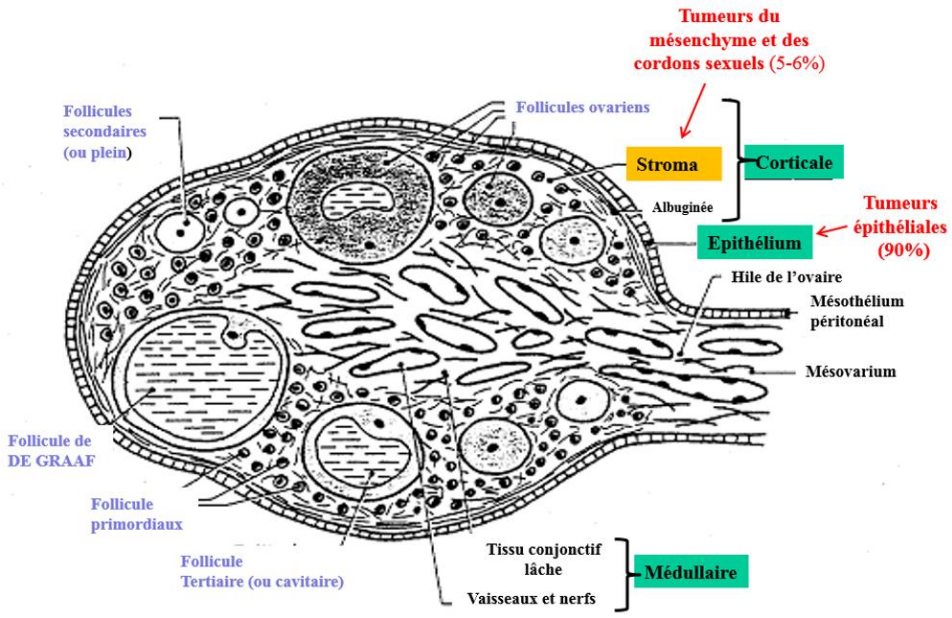

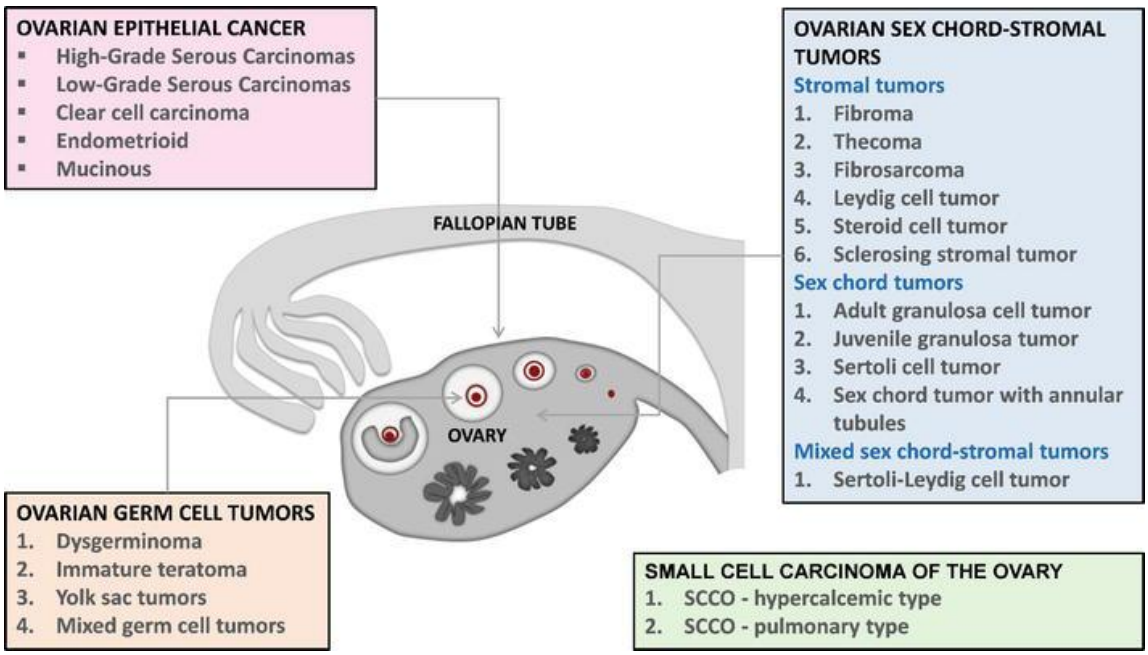

Source : Ravindran et all., 2020 https://www.intechopen.com/chapters/75017

Les **principaux groupes histologiques** des tumeurs de l'ovaire sont les suivants (Classification OMS 2020, 5ème édition) :

1. Les tumeurs épithéliales (90% des tumeurs de l'ovaire)
    - Tumeurs séreuses
    - Tumeurs mucineuses
    - Tumeurs endométrioïdes
    - Tumeurs à cellules claires
    - Tumeurs de Brenner
    - Tumeurs séromucineuses
    - Autres tumeurs épithéliales
2. Tumeurs mésenchymateuses
    - Tumeurs mixtes épithéliales et mésenchymateuses
3. Tumeurs du stroma et des cordons sexuels
4. Tumeurs des cellules germinales (0,5% à 5%)

Les tumeurs mésenchymateuses et les tumeurs du stroma et des cordons sexuels représentent 5 à 6% des tumeurs des ovaires.

7.2 Les trompes de Fallope

Les trompes sont composées de trois tuniques :

Muqueuse (Endosalpinx) : bordée par un épithélium cylindrique simple composé de trois types cellulaires :

Les cellules ciliées,

Les cellules sécrétoires, glandulaires

Les cellules intercalaires

Sous l'épithélium : lame basale puis chorion formé de tissu conjonctif lâche vascularisé

Musculeuse (Myosalpynx) : deux couches de cellules musculaires lisses : couche interne circulaire, couche externe longitudinale.

Séreuse (Péritoine tubaire / Périsalpynx) : tissu conjonctif revêtu par la séreuse péritonéale.

7.3 Le péritoine

Il est constitué de deux couches superposées appelées feuillets et composées d'une couche simple de cellules épithéliales :

- Le feuillet viscéral (qui entoure directement les organes) ;
- Le feuillet pariétal (située sur la paroi de la cavité abdominale).

Les deux feuillets peuvent bouger indépendamment l'un de l'autre.

Les **tumeurs du péritoine** regroupent les tumeurs du mésentère, de l'épiploon et de la séreuse péritonéale.

Les **tumeurs malignes primitives** du mésentère et de l'épiploon sont rares (pseudomyxomes et mésothéliomes péritonéaux, tumeurs desmoplastiques et psammocarcinomes). Le carcinome séreux primitif du péritoine est une pathologie très rare, avec une prédominance quasi exclusivement féminine, il représente environ 10% des carcinomes séreux pelviens.

Les **tumeurs secondaires de la séreuse péritonéale (carcinose péritonéale)** sont plus fréquentes et compliquent l'évolution de la plupart des cancers intra-abdominaux (cancers colorectal, gastrique, pancréatique, ovarien, appendiculaire). Leur pronostic repose sur la nature de la tumeur primitive et leur distribution ou extension.

Le terme de **pseudomyxome péritonéal (PMP)** correspond à une entité anatomo-clinique sans préjuger de son origine, caractérisée par un épanchement d'abondance variable, d'aspect visqueux ou mucineux, dans la cavité péritonéale (synonymes : ascite gélatineuse, maladie gélatineuse du péritoine) associé ou non à des cellules épithéliales, dont le degré de malignité est variable (cf. **Note explicative « Pseudomyxome péritonéal »**).

8 Morphologie

8.1 Principaux codes morphologiques (CIM-O-3.2)

8.1.1 Tumeurs borderline

Tumeurs épithéliales borderline des ovaires	
Tumeur séreuse à la limite de la malignité ++	**M-8442/1**
Tumeur mucineuse à la limite de la malignité ++	**M-8472/1**
Tumeur endométrioïde borderline	**M-8380/1**
Tumeur à cellules claires borderline	**M-8313/1**
Tumeur de Brenner borderline	**M-9000/1**
Tumeur séromucineuse borderline	**M-8474/1**

- Les tumeurs épithéliales borderline (= à la limite de la malignité = à évolution incertaine = **M----/1)** des ovaires sont des proliférations épithéliales en l'absence d'invasion du stroma.
- Les tumeurs borderline ne concernent que les tumeurs épithéliales
- La classification TNM est applicable pour les tumeurs borderline /1 ➔ Coder en ≥ T1
- Les implants péritonéaux extra-ovariens ne sont pas des métastases. Il s'agit néanmoins de facteurs de mauvais pronostic.
- Tumeur borderline micro-invasive (**M---/1**) ≠ carcinome micro-invasif (**M---/3**)
- D'après la CIM-O-3, le code morphologique ne peut pas être invasif ➔ tumeurs des ovaires à la limite de la malignité (borderline) /1. Cependant, ce type de cancers peut donner des métastases dans le péritoine. En effet on peut rencontrer des nodules qui peuvent métastaser. Dans ce cas, certains registres changent le code morphologique en M-/3 mais pour le RNC, il a été décidé de garder le code morphologique de la CIM-O-3 M-/1. Puisque le stade et le TNM sont enregistrés, on saura s'il y a ou pas des métastases au niveau du péritoine.

8.1.2 Tumeurs in situ

Auparavant, il n'y avait pas de tumeur in situ dans les ovaires. Avec la 2ème révision de la CIM-O-3, le code **M-8460/2** a été ajouté pour les ovaires.

Tumeurs épithéliales in situ des ovaires	
Carcinome séreux de bas grade, non invasif Tumeur séreuse borderline, variante micropapillaire	**M-8460/2**

- Tumeur séreuse **borderline** à variante micropapillaire des ovaires ➔ Coder en **/2** ! Cette tumeur **M-8460/2** n'a pas de micro-invasion possible.
- **Carcinomes séreux tubaires in situ** (**STIC** - *Serous Tubal Intraepithelial Carcinoma*) **M-8441/2** ; précurseur de la majorité des carcinomes séreux de haut grade non utérins
- La classification TNM est applicable pour les tumeurs in situ /2, mais il n'existe pas de Tis ni de stade 0 ➔ Coder en T1a

8.1.3 Tumeurs invasives

La 2ème révision de la CIM-O-3 a entrainé de nombreux changements pour les codes morphologiques des tumeurs des ovaires (cf. paragraphe 8.3). En particulier, la classification des ADK kystiques séreux de l'ovaire a été revue.

Adénocarcinome (kystique) séreux de l'ovaire, trompe ou péritoine

Ancienne classification

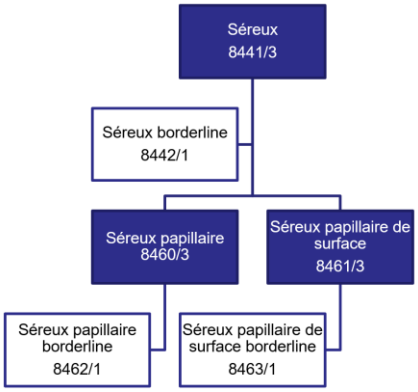

Nouvelle classification (DI ≥ 1er janv. 2020)

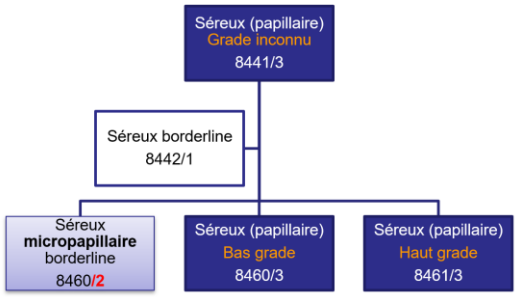

Dans les ovaires, les trompes ou le péritoine, un carcinome séreux se code **M-8461/3** (haut grade) ou **M-8460/3** (bas grade). Dans les autres organes: **M-8441/3**

Remarque :

Attention au grade. L'anatomopathologiste doit dire si c'est un bas grade ou un haut grade. Normalement, il ne devrait pas y avoir de carcinome séreux avec un grade inconnu : si le grade est inconnu, garder le code générique **M-8441/39**.

Dans la table Excel des codes morphologiques de la CIM-O-3.2 du RNC ➔ Faire attention aux commentaires

8462/1	8462/1 Tumeur kystique séreuse papillaire à la limite de la malignité	(C56.9)	(utiliser 8442/1)
8463/1	8463/1 Tumeur séreuse papillaire de surface à la limite de la malignité	(C56.9)	(utiliser 8442/1)

Tumeurs invasives des ovaires les plus fréquentes	
Carcinome séreux de bas grade	**M-8460/3**
Carcinome séreux de haut grade	**M-8461/3**
Carcinome mucineux	**M-8480/3**
Carcinome endométrioïde	**M-8380/3**
Carcinomes à cellules claires	**M-8310/3**

Tumeurs invasives des ovaires les plus fréquentes	
Carcinome séromucineux	**M-8474/3**

Remarques :

- ADK endométrioïde et ADK endométrial sont totalement différent : l'ADK endométrioïde décrit un type de tumeur (**M-8380/3**) tandis que l'ADK endométriale décrit une localisation (**C54.1**). On peut trouver un adénocarcinome endométrioïde primitif des ovaires mais un adénocarcinome endométrial des ovaires n'est pas possible (cf. Définition endométrial vs endométrioïde dans la **Note explicative sur les tumeurs du corps utérin**)

8.1.4 Tumeurs rares des ovaires : Tumeur de Brenner

Les **tumeurs de Brenner** représentent 1 à 2 % des tumeurs des ovaires.

Elles sont le plus souvent bénignes et de petite taille et presque toujours unilatérales. Mais elles peuvent proliférer et atteindre un comportement borderline et parfois malin. 5% des tumeurs de Brenner sont malignes avec un très mauvais pronostic quand elles sont en stade avancé.

- Tumeur de Brenner **M-9000/0**
- Tumeur de Brenner borderline **M-9000/1**
- Tumeur de Brenner maligne **M-9000/3**

8.1.5 Tumeurs rares des ovaires : Tumeurs mixtes

Les **carcinosarcome**s **M-8980/3** ou **tumeur mixte mullérienne maligne (MMMT)** représentent 2% des tumeurs des ovaires

- Ils incluent une composante carcinomateuse (le plus souvent un carcinome séreux de haut grade) et une composante sarcomateuse. Ce sont des tumeurs typiquement de grande taille, généralement de stade avancé avec un très mauvais pronostic.
- Remarque : En cas de récidive, parfois la composante carcinomateuse est la seule présente et on ne retrouve donc que du carcinome séreux de haut grade.

Les **adénocarcinomes à cellules mixtes** **M-8323/3** représentent moins de 1% des carcinomes des ovaires

- Il s'agit d'une tumeur avec au moins deux composantes histologiques différentes
- Le carcinome mixte endométrioïde + à cellules claires est le plus fréquent
- Pour utiliser le code du carcinome à cellules mixtes aucune composante particulière ni pourcentage minimum n'est requis.
- Attention il faut que ce soit une seule et même entité regroupant les types histologiques

Tumeur ovarienne mixte associant un adénofibrome séro-mucineux borderline à un adénocarcinome méso-néphronique like

- Adénofibrome séro-mucineux borderline **M-8474/1**
- Tumeur séromucineuse à la limite de la malignité / Tumeur séromucineuse proliférative atypique **8442/1**
- Adénofibrome mucineux borderline **M-9015/1**
- Adénofibrome séreux borderline **M-9014/1**
- Pas de code mixte pour séro--mucineux, en dehors du code **M-8474/1.**
- Adénocarcinome méso-néphronique like = ce libellé n'existe pas dans la CIM-O-3 actuelle, mais il apparait dans la 5ème édition du BlueBook pour les tumeurs de l'ovaire, publiée en 2020 : **M- 9111/3** *Mesonephric-like adenocarcinoma.* A ce jour, ce code n'est pas encore inclus dans la 2ème révision de la CIM-O-3, ni dans la Table Excel des codes morphologiques de la CIM-O-3.2 du RNC
- Pour les carcinomes mixtes de l'ovaire, composés d'au moins 2 carcinomes de type histologique différent, il est conseillé d'utiliser le code **M-8323/3** ADK à cellules mixtes (5ème édition du BlueBook).

Remarque : Quand il y a le terme « like » en anglais, cela signifie que la morphologie décrite ressemble à un type spécifique de morphologie. En français, le terme « like » est souvent traduit en « pseudo ».

8.1.6 Les tumeurs neuroendocrines bien différencié des ovaires (NET)

Les tératomes matures ou les kystes dermoïdes des ovaires contiennent plusieurs types de tissus. Un de ces tissus peut subir une transformation maligne, on parle alors de Tératome/kyste dermoïde avec transformation maligne **M-9084/3**.

Si la transformation maligne au sein du tératome ou du kyste dermoïde est une NET, il existe un terme spécifique : « **Carcinoïde strumal** » **M-9091/1.**

Le carcinoïde ovarien est une tumeur neuroendocrine bien différenciée d'aspect semblable aux NET du tractus gastro-intestinal. Très rare, et généralement de très bon pronostic.

Il en existe de 4 types :

- Carcinoïde insulaire – 50%
- Strume avec carcinoïde – 40%
- Carcinoïde trabéculaire
- Carcinoïde mucineux

} rare

Le carcinoïde ovarien était précédemment enregistré avec un code différent selon le type. Ils sont à présent toujours à coder en **M- 9091/1** dans l'ovaire.

Cf. **Note explicative « Néoplasies neuroendocrines »**

8.1.7 Cas particulier : les tumeurs de Krukenberg

Les tumeurs de Krukenberg au niveau d'un ou des deux ovaires sont des métastases d'un autre cancer primitif (carcinome).

- Si le primitif est connu, coder :
  - Topographie du primitif
  - Morphologie du primitif s'il y a eu un prélèvement, sinon morphologie de la tumeur de Krukenberg **M-8490/3**
- Si le primitif est inconnu, coder :
  - Topographie = **C80.9**
  - Morphologie de la tumeur de Krukenberg **M-8490/3**

8.2 Modifications apportées par la 2ème révision de la CIM-O.3

Modifications apportées aux codes morphologiques des tumeurs de l'ovaire (DI ≥ 1er janvier 2020)

Nouveaux codes	Libellés	Anciens codes / remarques
Nouveaux codes morphologiques et/ou comportement		
8313/1	Clear cell borderline tumor (C56.9) Clear cell cystic tumor of borderline malignancy (C56.9) Clear cell tumor, atypical proliferative (C56.9) Clear cell adenofibroma of borderline malignancy (C56.9)	 8444/1 8444/1
8441/0	Papillary serous cystadenoma, NOS (C56.9)	8460/0
8441/3	Serous papillary adenocarcinoma, NOS (C56.9) Papillary serous cystadenocarcinoma (C56.9) Papillary serous adenocarcinoma (C56.9) Serous surface papillary carcinoma (C56.9)	8460/3 8460/3 8460/3 8461/3
8442/1	Serous borderline tumor, NOS (C56.9) Serous tumor, atypical proliferative (C56.9) Serous cystadenoma, borderline malignancy (C56.9) Serous papillary cystic tumor of borderline malignancy (C56.9) Atypical proliferative papillary serous tumor (C56.9)	 8462/1 8462/1

Nouveaux codes	Libellés	Anciens codes / remarques
	Papillary serous cystadenoma, borderline malignancy (C56.9) Papillary serous tumor of low malignant potential (C56.9) Serous surface papillary tumor of borderline malignancy (C56.9)	8462/1 8462/1 8463/1
8470/0	Papillary mucinous cystadenoma, NOS (C56.9) Papillary pseudomucinous cystadenoma, NOS (C56.9)	8471/0 8471/0
8470/3	Papillary mucinous cystadenocarcinoma (C56.9) Papillary pseudomucinous cystadenocarcinoma (C56.9)	8471/3 8471/3
8472/1	Papillary mucinous cystadenoma, borderline malignancy (C56.9) Papillary pseudomucinous cystadenoma, borderline malignancy (C56.9) Papillary mucinous tumor of low malignant potential (C56.9)	8473/1 8473/1 8473/1
8452/1	Solid pseudopapillary tumor of ovary (C56.9)	
8460/2	Serous borderline tumor, micropapillary variant (C56.9) Serous carcinoma, non invasive, low grade (C56.9)	
8474/3	Seromucinous carcinoma (C56.9)	
Changements de code de comportement		
8620/3	Adult granulosa cell tumor of ovary (C56.9) Granulosa cell tumor, adult type (C56.9)	1 ➔3
Autres modifications		
8044/3	Small cell carcinoma, hypercalcemic type (C56.9)	Related term
8460/3	Low grade serous carcinoma (C56.9)	Preferred term
8461/3	High-grade serous carcinoma (C56.9)	Preferred term
9000/1	Borderline Brenner tumor (C56.9) Brenner tumor, atypical proliferative (C56.9)	Related term
9110/0	Adenoma of rete ovarii (C56.9)	Preferred term

Nouveaux codes	Libellés	Anciens codes / remarques
9110/3	Adenocarcinoma of rete ovarii (C56.9)	Related term

9 Critères d'inclusion et tumeurs multiples

- Les tumeurs des ovaires borderline M----/1 sont à enregistrer pour le RNC.
- Les tumeurs des trompes de Fallope suivent les mêmes critères d'inclusion du RNC que les tumeurs des ovaires en accord avec les règles du TNM-8

Cf. **Documents d'aide à la codification « Critères d'inclusion du RNC » et « Tumeurs multiples »**

Remarque :

Après traitement et rémission d'une tumeur au niveau d'un seul ovaire, découverte d'une tumeur de même groupe morphologique à l'autre ovaire (latéralité différente) ➔ il s'agit d'une récidive et non d'une nouvelle tumeur.

10 Marqueurs tumoraux sériques

Les marqueurs tumoraux sériques à renseigner dans le cadre d'un cancer de l'ovaire sont les suivants :

- Ca 125
- Ca 19.9
- Alfa-FP
- Alfa-hCG
- Bêta-hCG
- hCG totale
- LDH

11 Marqueurs immunohistochimiques

Les marqueurs immunohistochimiques permettent d'aider à **l'orientation du diagnostic**

- Pour les carcinomes séreux difficiles à différencier
  - Marqueur **p53 de type muté** (aberrant) ⇨ carcinome séreux de **haut grade**
  - Marqueur **p53 de type sauvage** ⇨ carcinome séreux de **bas grade**
- Pour les métastases de tumeurs mucineuses
  - **CK7 positif** et **CK20 variable** ⇨ origine ovarienne
  - **CK7 négatif** et **CK20 positif diffus** (si exprimé) ⇨ origine colorectale
- Atteinte simultanée du corps utérin et d'un ou deux ovaire(s) par un ADK
  - Pour les **endométrioïdes** (cas le plus fréquent) : pas d'utilité car phénotypes immunohistochimiques sont très semblables
  - Pour les **séreux de haut grade** (cas plus rare)
    - **WT1 positif** ⇨ origine ovarienne, péritonéale ou tubaire probable
    - **WT1 négatif** ⇨ origine utérine probable

12 Classification TNM-8

Pour les nouveaux cas de cancer diagnostiqués à partir de l'année d'incidence 2018.

La classification TNM-8 s'applique :

- Aux tumeurs malignes de l'ovaire **C56.9** d'origine épithéliale et stromale, y compris celles à la limite de la malignité ou à faible potentiel malin /1
- Aux carcinomes des trompes de Fallope **C57.0**
- Aux carcinomes primitifs du péritoine **C48.1, 2, 8 + C41.3** pour le RNC (d'origine müllérienne)
- Aux carcinosarcomes **M-8980/3** ou tumeurs mixtes mullériennes (MMMT)

La classification TNM est applicable pour les tumeurs in situ /2, mais il n'existe pas de Tis ni de stade 0 ➔ Coder en T1

La classification TNM est applicable pour les tumeurs borderline /1 ➔ Coder en T1 à T4

12.1 Erratum du TNM-8 (mise à jour du 12/07/2024)

- Au niveau du T1a : ajouter : tumeur limitée à un seul ovaire **ou à une seule trompe**.

12.2 Extension de la tumeur primitive : T

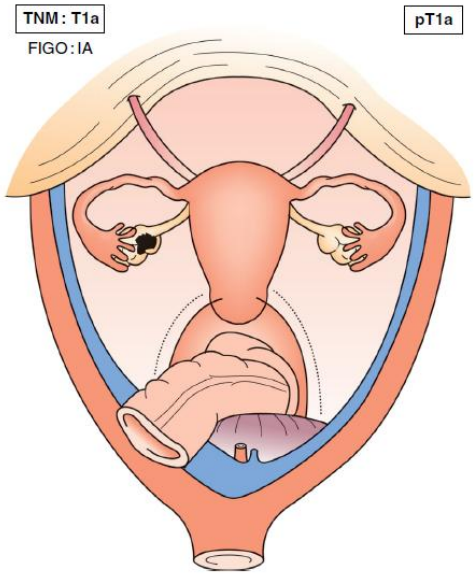

Fig. 453

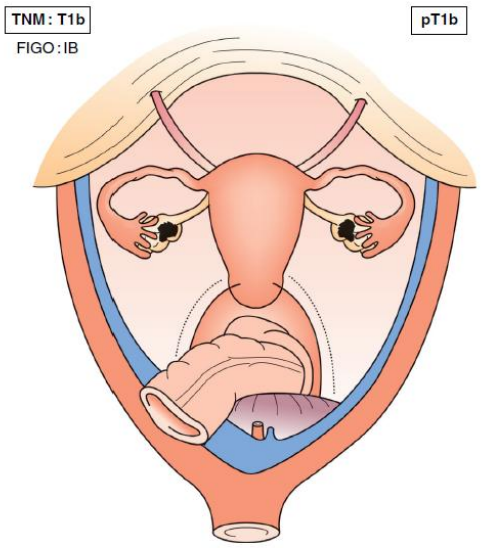

Fig. 454

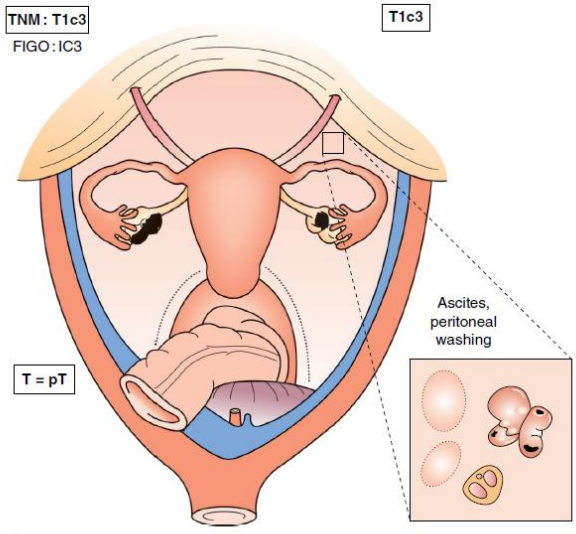

Fig. 455

Source: UICC – TNM Atlas – 7th edition (2021).

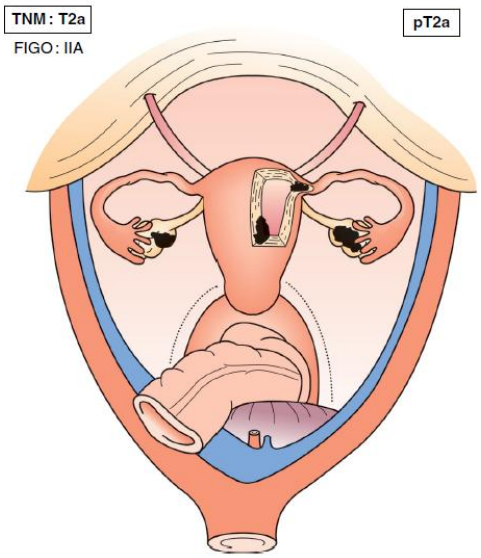

Fig. 456

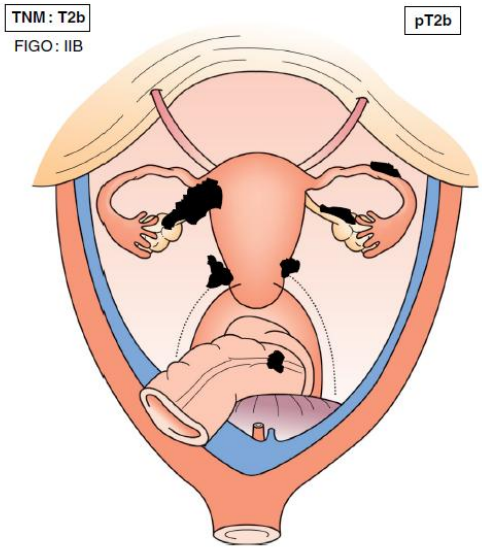

Fig. 457

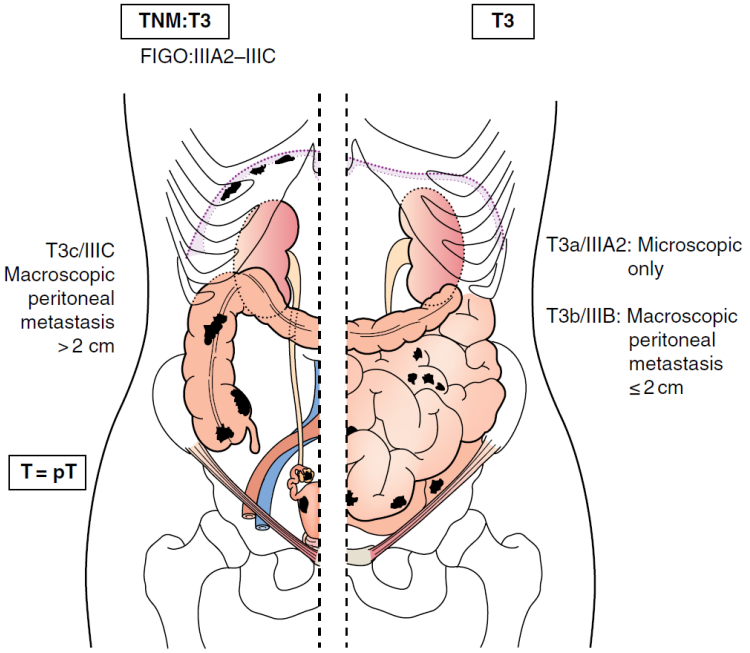

Fig. 459

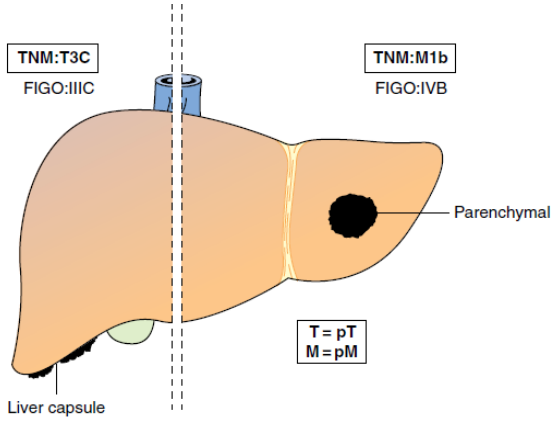

Fig. 460

Source: UICC – TNM Atlas – 7th edition (2021).

Remarques :

Métastases péritonéales vs métastases à distance

La classification T3c inclut l'extension de la tumeur à la capsule du foie et de la rate, sans atteinte parenchymateuse de l'un ou l'autre organe.

- Métastase sur la capsule hépatique ➔ T3
- Métastase de la coupole diaphragmatique ou de la séreuse gastrique ➔ T3
- Métastase dans le parenchyme hépatique ➔ M1

T3/pT3	Les métastases péritonéales extra-pelviennes incluent l'atteinte de l'épiploon.
T3/pT3	Comprend l'atteinte multifocale du péritoine dans les tumeurs borderline.

Ni la classification TNM de la FIGO ni celle de l'UICC/AJCC ne distinguent les implants invasifs et non invasifs dans l'épiploon.

La classification prend en compte le plus grand diamètre horizontal, et non l'épaisseur de la métastase.

La confirmation microscopique d'une métastase péritonéale unique au-delà du rebord pelvien, quelle que soit sa taille, est requise pour la classification T3/pT3. Pour la subdivision, seule la taille est pertinente. Par conséquent, le T3c est basé sur l'évaluation macroscopique du chirurgien, même si la confirmation microscopique ne concernait qu'une métastase de petite taille.

Dans l'ovaire, les métastases péritonéales ne sont pas considérées comme des métastases à distance ; elles sont classées T3. Par contre, pour le RNC, elles doivent être enregistrées en tant que « métastases au moment du diagnostic » :

- Autre méta = OUI
- Préciser autre méta = carcinose péritonéale

Il n'y a **pas de catégorie T4** pour la classification TNM des tumeurs des ovaires.

13 Changements entre la 8ème et la 7ème édition de la classification TNM

Les principaux changements dans la classification TNM-8 par rapport à la classification TNM-7 sont les suivants :

- Applicabilité : la classification TNM-8 s'applique également aux carcinomes des trompes de Fallope (**C57**) et aux carcinomes du péritoine d'origine mullérienne (**C48.1, C48.2, C48.3, C48.8** ; **M-8442, M-8460 – M-8461**)
- Le codage du TNM et du stade sont modifiés pour prendre en compte les carcinomes des trompes de Fallope et afin de s'aligner à la classification FIGO de 2014.

TNM 7	TNM 8
Tx	Tx
T0	T0
T1	T1
T1a	T1a
T1b	T1b
T1c	T1c
	T1c1
	T1c2
	T1c3
T2	T2
T2a	T2a
T2b	T2b
T2c	
T3	T3
T3a	T3a
T3b	T3b
T3c	T3c
Nx	Nx
N0	N0
N1	N1
	N1a
	N1b
M0	M0
M1	M1
	M1a
	M1b

- Codage du Stade :

TNM 7	TNM 8
	Stade I
Stade IA	Stade IA
Stade IB	Stade IB
Stade IC	Stade IC
	Stade II
Stade IIA	Stade IIA
Stade IIB	Stade IIB
Stade IIC	
Stade IIIA	
	Stade IIIA1
	Stade IIIA2
Stade IIIB	Stade IIIB
Stade IIIC	Stade IIIC
Stade IV	Stade IV
	Stade IVA
	Stade IVB

14 Classification TNM-7

La classification TNM de l'ovaire s'applique aux tumeurs malignes ovariennes épithéliales et stromales y compris celles à la limite de malignité.

Par rapport à la classification de l'OMS de 2014 présentée en annexe 2, le TNM s'applique principalement aux groupes et sous-groupes histologiques suivants (encadrés en rouge dans le tableau de l'annexe 2) :

- Tumeurs épithéliales
- Tumeurs mésenchymateuses
- Tumeurs mixtes épithéliales et mésenchymateuses
- Tumeurs des cordons sexuels et stromales : uniquement le sous-groupe des tumeurs des cordons sexuels
- Tumeurs mixtes des cordons sexuels et du stroma
- Tumeurs des cellules germinales
- Tératomes monodermiques et tumeurs provenant des kystes dermoïdes
- Tumeurs des cellules germinales et des cordons sexuels
- Tumeurs diverses : toutes sauf paragangliome

- Tumeurs mésothéliales

15 Acronymes

ADK	Adénocarcinome
CSHG	Carcinome Séreux de Haut Grade
FIGO	Fédération Internationale de Gynécologie et d'Obstétrique
ICCR	*International Collaboration on Cancer Reporting*
PCI	*Peritoneal Cancer Index*
RNC	Registre National du Cancer
SAI	Sans Autre Information
STIC	*Serous Tubal Intraépithélial Carcinoma*
WT1	*Gène Wilms'Tumor 1*

16 Références

RNC– Formation avancée « Tumeurs gynécologiques » - Octobre 2022.

Manuel d'enregistrement des Tumeurs du RNC :

Note explicative sur les tumeurs gynécologiques - Généralités

Brierley JD, Gospodarowicz MK, Wittekind C (Eds.), International Union Against Cancer (UICC) **TNM Classification of Malignant Tumours. 8th ed**. Oxford: Wiley-Blackwell, 2017. Trad. Fr. TNM Classification des Tumeurs Malignes, 8ème ed. Paris: Cassini, 2017

Fondation Registre du Cancer – Belgique (BCR) – Formation en gynécologie « Col et utérus » 25/03/2021

Gilks CB, Davidson B, Köbel M, Ledermann JA, Lim D, Malpica A, Mikami Y, Singh N, Srinivasan R, Vang R, Lax SF, McCluggage WG (2021). **Ovary, Fallopian Tube and Primary Peritoneal Carcinoma Histopathology Reporting Guide. 2nd edition**. International Collaboration on Cancer Reporting; Sydney, Australia. ISBN: 978-1-922324-25-2.

TNM Atlas. 7th edition. John Wiley & Sons, 2021 Brierley JD, Gospodarowicz MK, Wittekind C (Eds.), International Union Against Cancer (UICC)

WHO Classification of Tumours Editorial Board. **Female genital tumours**. Lyon (France): International Agency for Research on Cancer; 2020. (WHO classification of tumours series, 5th ed.; vol. 4). https://publications.iarc.fr/592

Annexe 1 Classification OMS 2020 (5ème édition) des tumeurs des ovaires, des trompes de Fallope et du péritoine

Source: WHO Classification of Tumours online: Female Genital Tumours 2020(5th ed.)

Tumeurs des ovaires (Tumours of the ovary)	
Tumeurs séreuses (Serous tumours)	
Tumeurs séreuse bénignes (Benign serous tumours)	
Cystadénome séreux, adénofibrome et papillome de surface de l'ovaire (Serous cystadenoma, adenofibroma, and surface papilloma of the ovary)	**8441/0**
Tumeurs séreuses bordelines (Borderline serous tumours)	
Tumeur séreuse limite SAI (Serous borderline tumour NOS) Carcinome séreux, non invasif, de bas grade (Serous carcinoma, non-invasive, low grade)	**8442/1** **8460/2**
Tumeurs séreuses malignes (Malignant mucinous tumours)	
Carcinome séreux de bas grade de l'ovaire (Low-grade serous carcinoma) Carcinome séreux de haut grade de l'ovaire (High-grade serous carcinoma)	**8460/3** **8461/3**
Tumeurs mucineuses (Mucinous tumours)	
Tumeurs mucineuses bénignes (Benign mucinous tumours)	
Cystadénome mucineux SAI (Mucinous cystadenoma NOS) Adénofibrome mucineux SAI (Mucinous adenofibroma NOS)	**8470/0** **9015/0**
Tumeurs mucineuses bordelines (Borderline mucinous tumours)	
Tumeur limite mucineuse (Mucinous borderline tumour)	**8472/1**
Tumeurs mucineuses malignes (Malignant mucinous tumours)	
Carcinome mucineux de l'ovaire (Mucinous borderline tumour)	**8480/3**
Tumeurs endométrioïdes (Endometrioid tumours)	
Tumeurs endométrioïde bénignes (Benign endometrioid tumours)	
Cystadénome endométrioïde et adénofibrome (Endometrioid cystadenoma and adenofibroma) : - Cystadénome endométrioïde SAI (Endometrioid cystadenoma NOS) - Adénofibrome endométrioïde SAI (Endometrioid adenofibroma NOS)	 **8380/0** **8381/0**
Tumeurs endométrioïde borderlines (Borderline endometrioid tumours)	
Tumeur bordeline endométrioïde (Endometrioid tumour, borderline)	**8380/1**
Tumeurs endométrioïdes malignes (Malignant endometrioid tumours)	
Carcinome endométrioïde de l'ovaire (Endometrioid adenocarcinoma NOS)	**8380/3**
Tumeurs à cellules claires (Clear cell tumours)	
Tumeurs à cellules claires bénignes (Benign clear cell tumours)	
Cystadénome à cellules claires et adénofibrome (Clear cell cystadenoma and adenofibroma) : - Cystadénome à cellules claires (Clear cell cystadenoma) - Cystadénofibrome à cellules claires (Clear cell cystadenofibroma)	 **8443/0** **8313/0**
Tumeurs à cellules claires borderlines (Borderline clear cell tumours)	
Tumeur borderline à cellules claires (Clear cell borderline tumour)	**8313/1**

Tumeurs à cellules claires malignes (Malignant clear cell tumours)	
Carcinome à cellules claires de l'ovaire (Clear cell adenocarcinoma NOS)	**8310/3**
Tumeurs séromucineuses (Seromucinous tumours)	
Tumeurs séromucineuses bénignes (Benign seromucinous tumours)	
Cystadénome séromuqueux et adénofibrome (Seromucinous cystadenoma and adenofibroma) - Cystadénome séromuqueux (Seromucinous cystadenoma) - Adénofibrome séromuqueux (Seromucinous adenofibroma)	 **8474/0** **9014/0**
Tumeurs séromucineuses borderlines (Borderline seromucinous tumours)	
Tumeur séromuqueuse limite (Seromucinous borderline tumour)	**8474/1**
Tumeurs séromucineuses malignes (Malignant seromucinous tumours)	
Carcinome séromuqueux (Seromucinous carcinoma)	**?????**
Tumeurs de Brenner (Brenner tumours)	
Tumeurs de Brenner bénignes (Benign Brenner tumours)	
Tumeur de Brenner SAI (Brenner tumour NOS)	**9000/0**
Tumeurs de Brenner borderlines (Borderline Brenner tumours)	
Tumeur de Brenner borderline (Brenner tumour, borderline malignancy)	**9000/1**
Tumeurs de Brenner malignes (Malignant Brenner tumours)	
Tumeur de Brenner maligne (Brenner tumour, malignant)	**9000/3**
Autres carcinomes (Other carcinomas)	
Adénocarcinome de type mésonéphrique (Mesonephric-like adenocarcinoma)	**9111/3**
Carcinomes indifférenciés et dédifférenciés de l'ovaire (Undifferentiated and dedifferentiated carcinomas of the ovary) : - Carcinome indifférencié, SAI (Carcinoma, undifferentiated, NOS) - Carcinome indifférencié (Dedifferentiated carcinoma)	 **8020/3** **8020/3**
Carcinosarcome de l'ovaire (Dedifferentiated carcinoma)	**8980/3**
Carcinome mixte de l'ovaire (Mixed cell adenocarcinoma)	**8323/3**
Tumeurs mésenchymateuses (Mesenchymal tumours)	
Sarcome stromal endométrioïde de l'ovaire (Endometrioid stromal sarcoma of the ovary) : -Sarcome stromal endométrioïde de bas grade (Endometrioid stromal sarcoma, low grade) - Sarcome stromal endométrioïde, haut grade (Endometrioid stromal sarcoma, high grade)	 **8931/3** **8930/3**
Tumeurs musculaires lisses de l'ovaire (Smooth muscle tumours of the ovary) : - Léiomyome SAI (Leiomyoma NOS) - Leiomyosarcome SAI (Leiomyosarcoma NOS) - Tumeur musculaire lisse à potentiel malin incertain (Smooth muscle tumour of uncertain malignant potential)	 **8890/0** **8890/3** **8897/1**
Myxome ovarien (Ovarian myxoma)	**8840/0**
Autres tumeurs mésenchymateuses de l'ovaire	**????**
Mixtes de tumeurs épithéliales et mésenchymateuses	
Mixtes malin de tumeurs épithéliale et mésenchymateuses	
Adénosarcome de l'ovaire (Adenosarcoma of the ovary)	**8933/3**
Tuneurs du cordon sexuel-stromal (Sex cord-stromal tumours)	

Tumeurs stromales pures (Pure stromal tumours)	
Fibrosarcome ovarien (Ovarian fibroma)	**8810/3**
Thecome (Thecoma NOS)	**8600/0**
Thécome lutéinisé associé à une péritonite sclérosante (Luteinized thecoma associated with sclerosing peritonitis)	**8601/0**
Tumeur stromale sclérosée (Sclerosing stromal tumour)	**8602/0**
Tumeur stromale microkystique (Microcystic stromal tumour)	**8590/0**
Tumeur stromale de l'anneau de Signet (Signet-ring stromal tumour)	**8590/0**
Tumeur à cellules de Leydig (Leydig cell tumour)	**8650/0**
Tumeur des cellules stéroïdes (Steroid cell tumour) : -Tumeur des cellules stéroïdes SAI (Steroid cell tumour NOS) -Tumeur à cellules stéroïdes, maligne (Steroid cell tumour, malignant)	 **8670/0** **8670/3**
Fibrosarcome ovarien (Ovarian fibrosarcoma)	**8810/3**
Tumeurs du cordon sexuel pur (Pure sex cord tumours)	
Tumeur des cellules de la granulosa adulte (Adult granulosa cell tumour)	**8620/3**
Tumeur juvénile des cellules de la granulosa (Juvenile granulosa cell tumour)	**8622/1**
Tumeur des cellules de Sertoli (Sertoli cell tumour)	**8640/1**
Tumeur du cordon sexuel avec tubules annulaires (Sex cord tumour with annular tubules)	**8623/1**
Tumeurs mixtes cordon sexuel et stromal (Mixed sex cord-stromal tumours)	
Tumeur des cellules de Sertoli-Leydig (Sertoli-Leydig cell tumour)	**8631/1**
Tumeur du cordon sexuel avec tubules annulaires SAI (Sex cord-stromal tumour NOS)	**8590/1**
Gynandroblastome (Gynandroblastoma)	**8632/1**
Tumeurs des cellules germinales (Germ cell tumours)	
Tératome mature de l'ovaire (Mature teratoma of the ovary)	**9080/0**
Tératome immature de l'ovaire (Immature teratoma of the ovary)	**9080/3**
Dysgerminome (Dysgerminoma)	**9060/3**
Tumeur du sac vitellin (Yolk sac tumour)	**9071/3**
Carcinome embryonnaire (Embryonal carcinoma)	**9070/3**
Choriocarcinome non gestationnel (Non-gestational choriocarcinoma)	**9100/3**
Tumeur germinale mixte de l'ovaire (Mixed germ cell tumour of the ovary)	**9085/3**
Tératomes monodermiques et tumeurs de type somatique provenant d'un kyste dermoïde (Monodermal teratomas and somatic-type tumours arising from a dermoid cyst)	
Struma ovarii (Struma ovarii) : -Struma ovarii SAI (Struma ovarii NOS) -Struma ovarii, malin (Struma ovarii, malignant)	 **9090/0** **9090/3**
Carcinoïde ovarien (Ovarian carcinoid)	**9091/1**
Tumeurs de type neuroectodermique (Neuroectodermal-type tumours) : - Tératome avec transformation maligne (Teratoma with malignant transformation)	**9084/3**
Tératome kystique monodermique : - Tératome kystique NOS	**9080/0**
Tumeurs somatiques provenant de tératomes (Somatic neoplasms arising from teratomas) - Tératome avec transformation maligne (Teratoma with malignant transformation)	**9084/3**
Tumeurs des cellules germinales, des cordons sexuels et du stroma (Germ cell-sex cord-stromal tumours)	
Gonadoblastome (Gonadoblastoma)	**9073/1**
Tumeur mixte des cellules germinales et du cordon ombilical, non classée (Mixed	**8594/1**

germ cell-sex cord-stromal tumour, unclassified)	
Tumeurs diverses (Miscellaneous tumours)	
Cystadénome, adénome et adénocarcinome du rete (Rete cystadenoma, adenoma, and adenocarcinoma) : - Adénome du rete ovarii (Adenoma of rete ovarii) - Adénocarcinome du rete ovarii (Adenocarcinoma of rete ovarii)	**9110/0** **9110/3**
Tumeur de Wolff de l'ovaire	**9110/1**
Tumeur solide pseudo-papillaire	**8452/1**
Carcinome à petites cellules de l'ovaire, type hypercalcémique	**8044/3**
Tumeur de Wilms	**8960/3**
Tumeurs mésothéliales (voir Tumeurs du péritoine)	
Lésions tumorales (Tumour-like lesions)	
Kyste du follicule (Follicle cyst)	**None**
Kyste du corps jaune (Corpus luteum cyst)	**None**
Grand kyste folliculaire lutéinisé solitaire (Large solitary luteinized follicle cyst)	**None**
Hyperréactivité lutéinique (Hyperreactio luteinalis)	**None**
Lutéome de grossesse (Pregnancy luteoma)	**8610/0**
Hyperplasie et hypertrophie du stroma (Stromal hyperplasia and hyperthecosis)	**None**
Fibromatose et œdème massif (Fibromatosis and massive oedema)	**None**
Hyperplasie des cellules de Leydig (Leydig cell hyperplasia)	**None**
Tumeurs des trompes de Fallope (Tumours of the fallopian tube)	
Tumeurs épithéliales (Epithelial tumours)	
Tumeurs séreuses bénignes (Benign serous tumours)	
Adénofibrome et papillome séreux de la trompe de Fallope (Serous adenofibroma and papilloma of the fallopian tube)	**9014/0**
Tumeurs séreuses bordelines (Borderline serous tumours)	
Tumeur séreuse limite de la trompe de Fallope (Serous borderline tumour of the fallopian tube)	**8442/1**
Tumeurs épithéliales malignes (Malignant epithelial tumours)	
Carcinome séreux de haut grade de la trompe de Fallope (High-grade serous carcinoma of the fallopian tube)	**8461/3**
Carcinome endométrioïde de la trompe de Fallope (Endometrioid carcinoma of the fallopian tube)	**8380/3**
Carcinosarcome de la trompe de Fallope (Carcinosarcoma of the fallopian tube)	**8980/3**
Lésions tumorales (Tumour-like lesions)	
Kystes paratubaires (Paratubal cysts)	**None**
Hyperplasie tubaire (Tubal hyperplasia)	**None**
Abcès tubo-ovarien (Tubo-ovarian abscess)	**None**
Salpingite isthmique noueuse (Salpingitis isthmica nodosa)	**None**
Lésion papillaire métaplasique (Metaplastic papillary lesion)	**None**
Nodule du site placentaire survenant dans la trompe de Fallope (Placental site nodule occurring in the fallopian tube)	**None**
Métaplasie mucineuse (Mucinous metaplasia)	**None**

Endosalpingiose de la trompe de Fallope (Endosalpingiosis of the fallopian tube)	
Tumeurs mixtes épithéliales et mésenchymateuses	
Adénosarcome de la trompe de Fallope (Adenosarcoma of the fallopian tube)	**8933/3**
Tumeurs des cellules germinales (Germ cell tumours)	
Tératome de la trompe de Fallope (Teratoma of the fallopian tube) - Tératome mature SAI (Mature teratoma NOS)	**9080/0**
Tumeurs du péritoine (Tumours of the peritoneum)	
Tumeurs mésothéliales (Mesothelial tumours)	
Tumeur adénomatoïde (Adenomatoid tumour)	**9054/0**
Tumeur mésothéliale papillaire bien différenciée (Well-differentiated papillary mesothelial tumour)	**9052/0**
Mésothéliome (Mesothelioma)	**9050/3**
Tumeurs épithéliales (Epithelial tumours)	
Tumeurs épithéliales de type mullérien (Epithelial tumours of Mullerian type)	
Tumeur séreuse limite du péritoine (Serous borderline tumour of the peritoneum)	**8442/1**
Carcinome séreux de bas grade du péritoine (Low-grade serous carcinoma of the peritoneum)	**8460/3**
Carcinome séreux de haut grade du péritoine (High-grade serous carcinoma of the peritoneum)	**8461/3**
Tumeurs mésenchymateuses spécifiques du péritoine (Mesenchymal tumours specific to peritoneum)	
Tumeurs des muscles lisses (Smooth muscle tumours)	
Léiomyomatose péritonéale disséminée (Leiomyomatosis peritonealis disseminata)	**8890/1**
Tumeurs primaires diverses (Miscellaneous primary tumours)	
Fibromatose desmoïde (Desmoid fibromatosis)	**8822/1**
Tumeur fibreuse calcifiante (Calcifying fibrous tumour)	**8817/0**
Tumeur stromale extragastro-intestinale (Extragastrointestinal stromal tumour)	**8936/3**
Tumeur fibreuse solitaire du péritoine (Solitary fibrous tumour of the peritoneum)	**8815/1**
Sarcome stromal endométrioïde du péritoine (Endometrioid stromal sarcoma of the peritoneum) : - Sarcome stromal endométrioïde de bas grade (Endometrioid stromal sarcoma, low grade) - Sarcome stromal endométrioïde de haut grade (Endometrioid stromal sarcoma, high grade)	**8931/3** **8930/3**
Tumeur à petites cellules rondes desmoplastiques (Desmoplastic small round cell tumour)	**8806/3**
Lesions tumorales (Tumour-like lesions)	
Hyperplasie mésothéliale (Mesothelial hyperplasia)	**None**
Kystes d'inclusion péritonéaux (Peritoneal inclusion cysts)	**9055/0**
Métaplasie des cellules transitionnelles (Transitional cell metaplasia)	**None**
Endosalpingiose du péritoine (Endosalpingiosis of the peritoneum)	**None**
Nodule histiocytaire (Histiocytic nodule)	**None**
Décidua ectopique (Ectopic decidua)	**None**
Splénose (Splenosis)	**None**
Autres lésions de type tumoral du péritoine (Other tumour-like lesions of the	**None**

peritoneum)	
Métastases (Metastases)	
Carcinomes et sarcomes métastatiques du péritoine (Carcinomas and sarcomas metastatic to the peritoneum)	**None**
Pseudomyxome péritonéal (Pseudomyxoma peritonei)	**8480/6**
Gliomatose (Gliomatosis)	**None**

Annexe 2 Classification OMS 2014 (4ème edition) des tumeurs des ovaires

Source: Robert J. Kurman, Maria Luisa Carcangiu, C. Simon Herrington, Robert H. Young, (Eds.): WHO Classification of Tumours of Female Reproductive Organs.
IARC: Lyon 2014

Epithelial tumours	
Serous Tumours	
Benign	
Serous cystadenoma	8441/0
Serous adenofibroma	9014/0
Serous surface papilloma	8461/0
Borderline	
Serous borderline tumour / Atypical proliferative serous tumour	8442/1
Serous borderline tumour - micropapillary variant / Non-invasive low-grade serous carcinoma	8460/2*
Malignant	
Low-grade serous carcinoma	8460/3
High-grade serous carcinoma	8461/3
Mucinous tumours	
Benign	
Mucinous cystadenoma	8470/0
Mucinous adenofibroma	9015/0
Borderline	
Mucinous borderline tumour / Atypical proliferative mucinous tumour	8472/1
Malignant	
Mucinous carcinoma	8480/3
Endometrioid tumours	
Benign	
Endometriotic cyst	
Endometrioid cystadenoma	8380/0
Endometrioid adenofibroma	8381/0
Borderline	
Endometrioid borderline tumour / Atypical proliferative endometrioid tumour	8380/1
Malignant	
Endometrioid carcinoma	8380/3
Clear cell tumours	
Benign	
Clear cell cystadenoma	8443/0
Clear cell adenofibroma	8313/0
Borderline	
Clear cell borderline tumour / Atypical proliferative clear cell tumour	8313/1
Malignant	
Clear cell carcinoma	8310/3
Brenner tumours	
Benign	
Brenner tumour	9000/0
Borderline	
Borderline Brenner tumour / Atypical proliferative Brenner tumour	9000/1
Malignant	
Malignant Brenner tumour	9000/3
Seromucinous tumours	
Benign	
Seromucinous cystadenoma	8474/0*
Seromucinous adenofibroma	9014/0*
Borderline	
Seromucinous borderline tumour / Atypical proliferative seromucinous tumour	8474/1*
Malignant	
Seromucinous carcinoma	8474/3*
Undifferentiated carcinoma	8020/3
Mesenchymal tumours	
Low-grade endometrioid stromal sarcoma	8931/3
High-grade endometrioid stromal sarcoma	8930/3
Mixed epithelial and mesenchymal tumours	
Adenosarcoma	8933/3
Carcinosarcoma	8980/3
Sex cord-stromal tumours	
Pure stromal tumours	
Fibroma	8810/0
Cellular fibroma	8810/1
Thecoma	8600/0
Luteinized thecoma associated with sclerosing peritonitis	8601/0
Fibrosarcoma	8810/3
Sclerosing stromal tumour	8602/0
Signet-ring stromal tumour	8590/0
Microcystic stromal tumour	8590/0
Leydig cell tumour	8650/0
Steroid cell tumour	8760/0
Steroid cell tumour, malignant	8760/3
Pure sex cord tumours	
Adult granulosa cell tumour	8620/3
Juvenile granulosa cell tumour	8622/1
Sertoli cell tumour	8640/1
Sex cord tumour with annular tubules	8623/1
Mixed sex cord-stromal tumours	
Sertoli-Leydig cell tumours	
Well differentiated	8631/0
Moderately differentiated	8631/1
With heterologous elements	8634/1
Poorly differentiated	8631/3
With heterologous elements	8634/3
Retiform	8633/1
With heterologous elements	8634/1
Sex cord-stromal tumours, NOS	8590/1

Germ cell tumours	
Dysgerminoma	9060/3
Yolk sac tumour	9071/3
Embryonal carcinoma	9070/3
Non-gestational choriocarcinoma	9100/3
Mature teratoma	9080/0
Immature teratoma	9080/3
Mixed germ cell tumour	9085/3
Monodermal teratoma and somatic-type tumours arising from a dermoid cyst	
Struma ovarii, benign	9090/0
Struma ovarii, malignant	9090/3
Carcinoid	8240/3
Strumal carcinoid	9091/1
Mucinous carcinoid	8243/3
Neuroectodermal-type tumours	
Sebaceous tumours	
Sebaceous adenoma	8410/0
Sebaceous carcinoma	8410/3
Other rare monodermal teratomas	
Carcinomas	
Squamous cell carcinoma	8070/3
Others	
Germ cell - sex cord-stromal tumours	
Gonadoblastoma, including gonadoblastoma with malignant germ cell tumour	9073/1
Mixed germ cell-sex cord-stromal tumour, unclassified	8594/1*
Miscellaneous tumours	
Tumours of rete ovarii	
Adenoma of rete ovarii	9110/0
Adenocarcinoma of rete ovarii	9110/3
Wolffian tumour	9110/1
Small cell carcinoma, hypercalcaemic type	8044/3*
Small cell carcinoma, pulmonary type	8041/3
Wilms tumour	8960/3
Paraganglioma	8693/1
Solid pseudopapillary neoplasm	8452/1
Mesothelial tumours	
Adenomatoid tumour	9054/0
Mesothelioma	9050/3
Soft tissue tumours	
Myxoma	8840/0
Others	
Tumour-like lesions	
Follicle cyst	
Corpus luteum cyst	
Large solitary luteinized follicle cyst	
Hyperreactio luteinalis	
Pregnancy luteoma	
Stromal hyperplasia	
Stromal hyperthecosis	
Fibromatosis	
Massive oedema	
Leydig cell hyperplasia	
Others	
Lymphoid and myeloid tumours	
Lymphomas	
Plasmacytoma	9734/3
Myeloid neoplasms	
Secondary tumours	

Tumeurs pour lesquelles le TNM-7 s'applique