Registre National du Cancer LUXEMBOURG

LUXEMBOURG INSTITUTE OF HEALTH

Manuel d'enregistrement des Tumeurs

Note explicative
Tumeurs du col utérin C53

Version 2.3 du 15 août 2026

Registre National du Cancer Luxembourg
1a-b, rue Thomas EDISON
L-1445 STRASSEN - Luxembourg

1 Tableau de mise à jour

Version	Date de validation	Objet de la modification
1.0	03/06/2016	Nouveau document
1.1	01/07/2016	Section « morphologies » : ajout dysplasie moyenne à sévère Ajout section « intérêt des résultats de cytologie » Section classification TNM : ajout traitement par laser
1.2	24/10/2016	Section « morphologies » : suppression remarque sur néoplasies et dysplasie Ajout nouvelle section « SIL, CIN ET DYSPLASIE CERVICALE »
1.3	04/09/2017	Suppression du point relatif « si localisation précisée est la zone de jonction » dans la remarque de la section « Topographie »
2.0	19/06/2018	Ajout d'un point sur « si localisation précisée est la zone de jonction » dans la remarque de la section « Topographie » Ajout d'un point sur « les CIN II » dans la remarque de la section « SIL, CIN ET DYSPLASIE CERVICALE » Ajout de « sarcome utérin » dans la section « Classification TNM7 » Ajout section « classification TNM8 » Suppression annexe 1 « Classification FIGO – Cancer du col utérin »
2.1	09/07/2018	Section « Tumeurs multiples » suppression du contenu et référencement au document relatif aux tumeurs multiples
2.2	25/06/2026	Refonte et mise à jour complète du document sur base de la formation avancée DMC du 20/10/2022. Présentation du document lors de l'atelier DMC du 25 juin 2026.
2.3	15/08/2026	Intégration des commentaires des DMC

2 Sommaire

1 Tableau de mise à jour 2
2 Sommaire 3
3 Rappel anatomique 4
4 Ganglions lymphatiques régionaux 5
5 Latéralité 5
6 Topographie 5
7 Histologie 6
8 Morphologie 8
8.1 Principaux codes morphologiques (CIM-O-3.2) 8
8.1.1 Tumeurs non invasives 8
8.1.2 Tumeurs invasives les plus fréquentes 9
8.2 Modifications apportées par la 2ème révision de la CIM-O.3 10
9 Prévention du cancer du col de l'utérus : La vaccination 10
9.1 Infection par la papillomavirus humain (HPV) 10
9.2 Vaccination contre le HPV 10
10 Dépistage du cancer du col de l'utérus et cytologie 11
10.1 Dépistage du cancer du col de l'utérus 11
10.2 Définition des descriptions cytologiques 11
10.3 Enregistrement des cytologies dans le RNC 12
11 Marqueurs tumoraux sériques 12
12 Classification TNM-8 12
12.1 Erratum (update du 12/07/2024) 13
12.2 Extension de la tumeur primitive : T 13
12.3 Extension ganglionnaire : N 16
12.4 Métastases à distance : M 16
13 Changements entre la 7ème et la 8ème édition de la classification TNM 16
14 Principales modalités de traitement 17
14.1 Chirurgie 17
14.1.1 Traitement chirurgical des lésions précancéreuses du col utérin 17
14.1.2 Traitement chirurgical des cancers invasifs du col utérin 17
14.2 Chimiothérapie 17
14.3 Radiothérapie 18
15 Acronymes 18
16 Références 19
Annexe 1 Classification OMS 2020 (5ème edition) des tumeurs du col utérin 20
Annexe 2 Classification OMS 2014 (4ème edition) des tumeurs du col utérin 22

3 Rappel anatomique

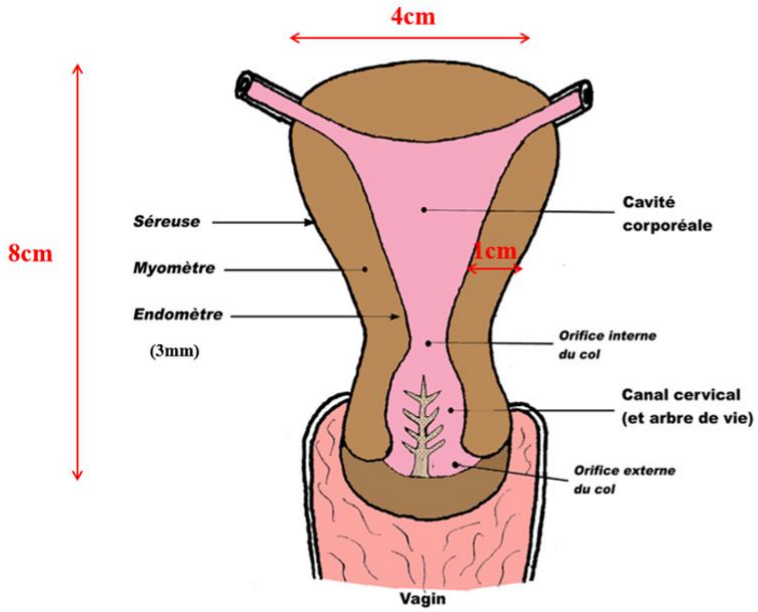

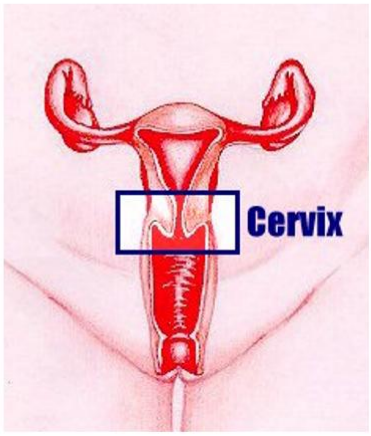

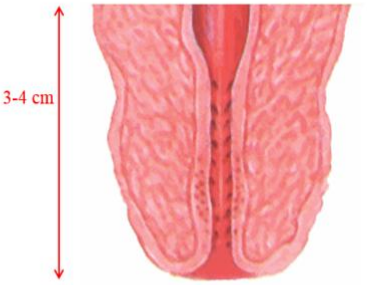

= portion fibromusculaire basse de l'utérus

Le col de l'utérus (= Cervix) mesure environ 2 centimètres de long et comprend deux parties :

- Une partie haute, appelée **endocol ou canal endocervical**, située du côté du corps de l'utérus ;
- Une partie basse, appelée **exocol**. Situé du côté du vagin, l'exocol est visible à l'œil nu lors de l'examen gynécologique.

À la limite de l'endocol et de l'exocol, se trouve la **zone de jonction**.

4 Ganglions lymphatiques régionaux

Les ganglions lymphatiques régionaux du col utérin sont les ganglions:

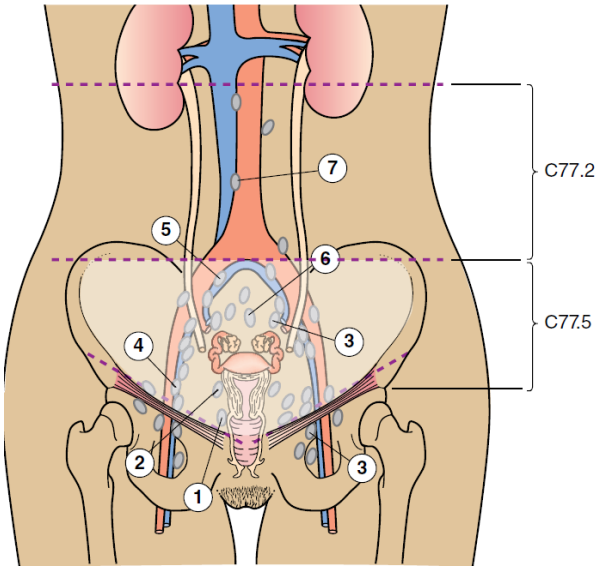

- paracervicaux, (1)
- paramétriaux (2)
- hypogastriques (iliaques internes, obturateurs) (3)
- iliaques externes (4)
- iliaques primitifs/communs (5)
- présacrés (6)
- latérosacrés *(non représenté)*
- Les ganglions **para aortiques** (7) font partie des ganglions régionaux *(erratum TNM-8 page 166).*

Source: UICC – TNM Atlas – 7th edition (2021)

5 Latéralité

Le col utérin n'est pas un organe pair ➔ la latéralité est non-applicable (NA).

6 Topographie

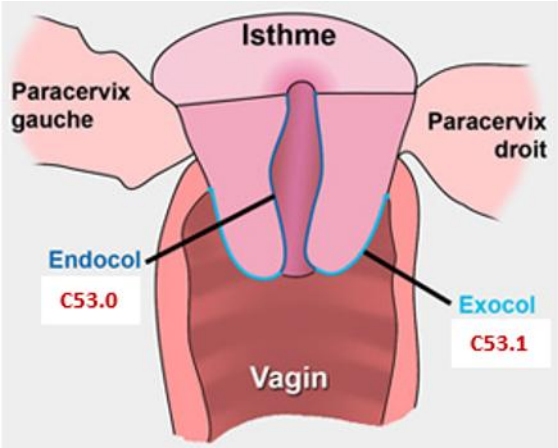

Col de l'utérus C53

C53.0 Endocol
C53.1 Exocol
C53.8 Lésion à localisations contiguës, dont la zone de jonction
C53.9 Col utérin

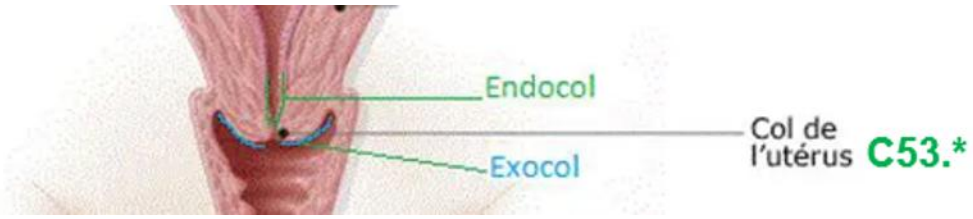

Remarques

- S'aider de l'histologie pour localiser le point de départ :
  - Carcinome épidermoïde ➔ exocol (**C53.1**)
  - Adénocarcinome ➔ endocol (**C53.0**)
- Si la localisation précisée est la zone de jonction (**C53.8**) :
  - Si l'histologie montre une lésion épidermoïde **&** ADK ➔ **C53.8**
  - Si l'histologie montre un carcinome épidermoïde **ou** ADK ➔ cf. 1ère remarque
- Devant tout adénocarcinome du col, rechercher si le point de départ n'est pas plutôt l'endomètre
- Adénocarcinome sans info si le point de départ est l'endocol ou l'endomètre ➔ coder l'endomètre
- Si point de départ inconnu ➔ coder **C53.9**

7 Histologie

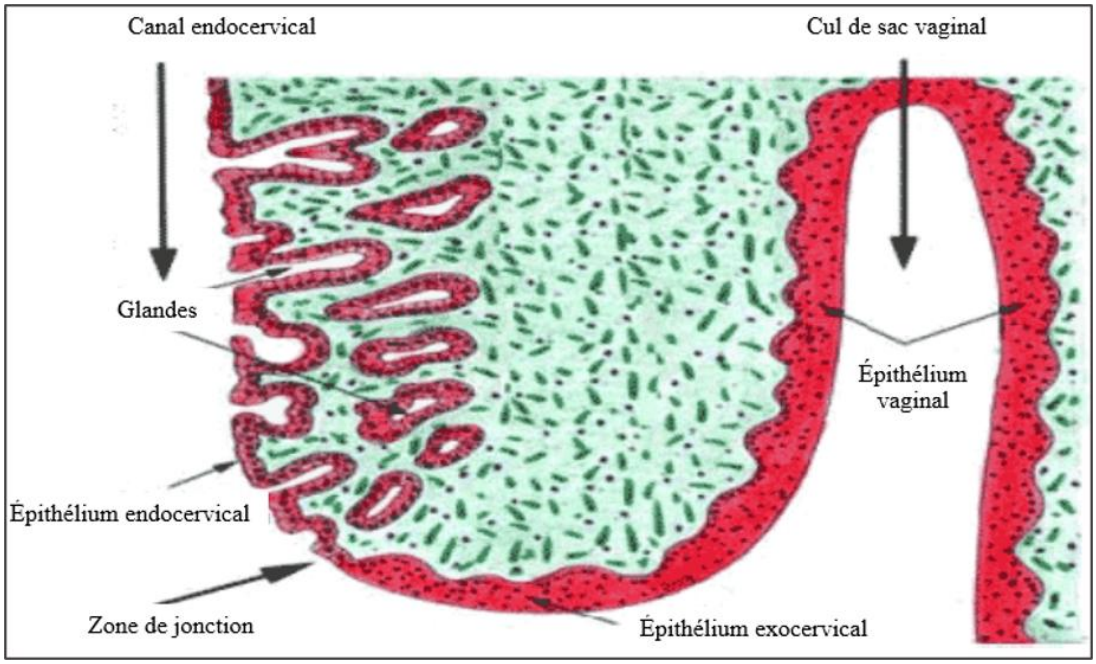

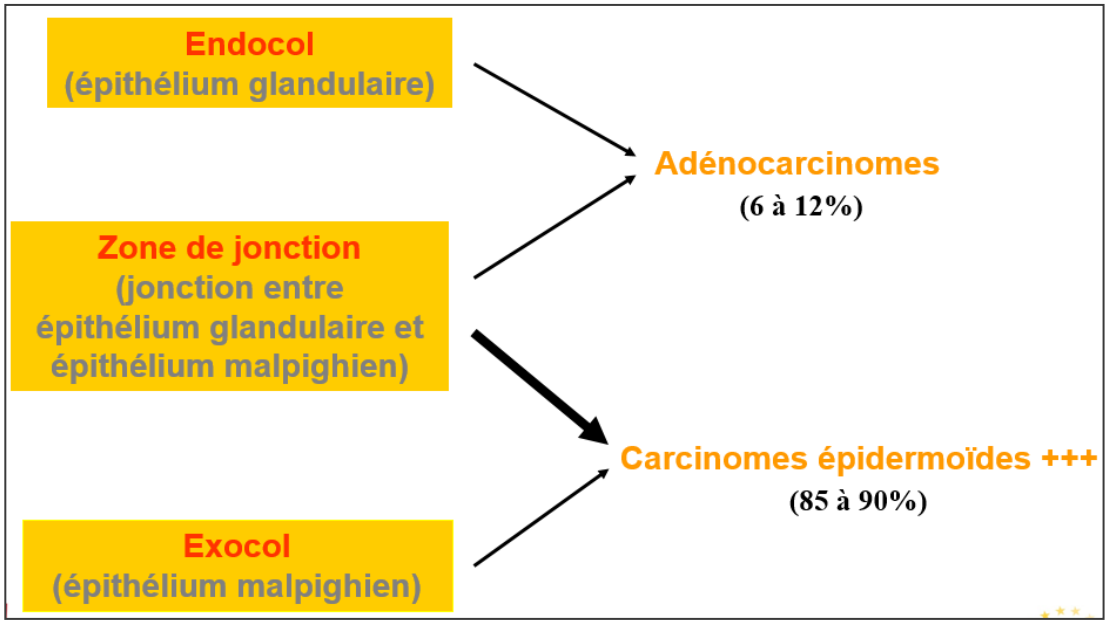

Le col de l'utérus est entièrement recouvert d'une muqueuse, composée d'un tissu de surface appelé épithélium et d'un tissu conjonctif en profondeur.

Au niveau de l'endocol, l'épithélium contient des glandes qui produisent un mucus (épithélium glandulaire).

Au niveau de l'exocol, l'épithélium est semblable à celui de l'épiderme de la peau (épithélium malpighien).

La quasi-totalité des cancers du col de l'utérus naissent au niveau de l'épithélium ; ce sont des carcinomes. Ils se développent soit à partir de l'épithélium malpighien de l'exocol et sont qualifiés de carcinomes épidermoïdes, soit à partir de l'épithélium glandulaire de l'endocol, ce sont des adénocarcinomes.

Les tumeurs de la zone de jonction entre l'endocol et l'exocol sont rares et sont des mixtes entre carcinomes épidermoïdes et adénocarcinomes. Si on a une tumeur avec une seule composante au niveau de la jonction, on lui attribue la localisation endocol ou exocol en fonction de sa nature morphologique.

8 Morphologie

8.1 Principaux codes morphologiques (CIM-O-3.2)

8.1.1 Tumeurs non invasives

Dans les cas de dysplasie cervicale, des cellules anormales apparaissent sur la surface du col utérin. Les lésions dysplasiques peuvent **régresser** (rétrécir ou même disparaître), **persister** (demeurer stables) ou **progresser** et se transformer en lésions de haut grade ou en cancer. Le virus HPV (papillomavirus humain), transmissible sexuellement, est responsable de la plupart des cas de dysplasie cervicale et des cancers du col.

➢ Les dysplasies cervicales peuvent être :

- Des néoplasies Cervicale Intra-Epithéliales (**CIN**)
- Des lésions Malpighiennes intra-épithéliale (**SIL**)

➢ Evolution des dysplasies vers les états précancéreux puis cancéreux : La meilleure connaissance de la biologie du HPV permet de considérer les CIN II et les CIN III comme des HSIL

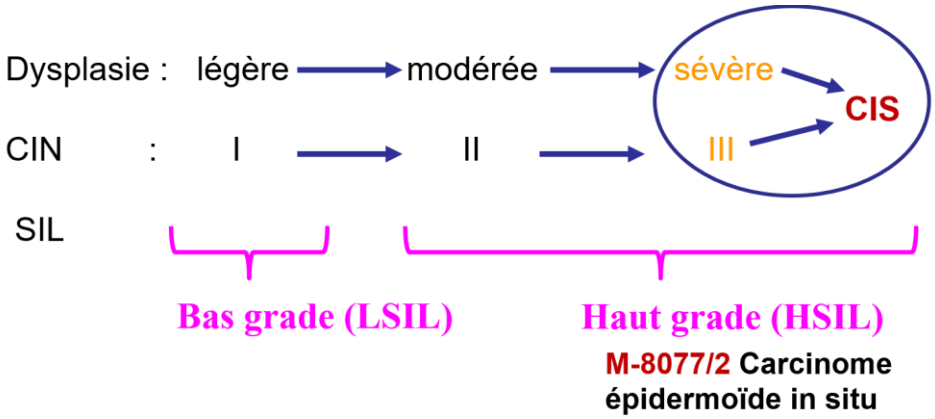

Remarques :

- Les CIN II sont à enregistrer dans le RNC pour les cas incidents à partir du 01/01/2017
- Si dysplasie moyenne à sévère ➔ Haut grade
- S'il est uniquement marqué dysplasie modérée sans mentionner un CIN II ou HSIL ➔ cas à discuter en atelier.
- Grade pour les tumeurs non invasives, il est possible de préciser le grade :
  - Haut grade : G3 **M-8077/23**
  - CIN II : G2 **M-8077/22** ; CIN III : G3 **M-8077/23**

Morphologies	Codes
Carcinome épidermoïde in situ	**M-8077/2**
Adénocarcinome in situ	**M-8140/2**
ADK in situ associé au HPV	**M-8483/2***
ADK in situ indépendant du HPV	**M-8484/2***

**Codes WHO 2020, non présents dans la CIM-O-3.2* ➔ *à signaler au RNC afin que le code morphologique concerné soit ajouté dans la table Excel des codes morphologiques et dans ONCOLIN*

8.1.2 Tumeurs invasives les plus fréquentes

- 80 à 90% des cancers du col sont des carcinomes épidermoïdes développés à partir de **l'exocol C53.1**
- 10 à 20% sont des ADK développés à partir de l'**endocol C53.0**

Il existe aussi des types histologiques très rares : sarcomes, mélanomes, tumeurs neuroendocrines, lymphomes (cf. **Note explicative : Tumeurs gynécologiques – Généralités**)

Morphologies	Codes
Carcinomes épidermoïdes (= squameux, spinocellulaire)	**M-8070/3**
HPV+	**M-8085/3**
HPV-	**M-8086/3**
Adénocarcinomes	**M-8140/3**
ADK associé au HPV	**M-8483/3***
ADK, indépendant du HPV, de type gastrique	**M-8482/3**
ADK, indépendant du HPV, à cellules claires	**M-8310/3**
ADK, indépendant du HPV, de type mésonéphrique	**M-9110/3**
ADK, indépendant du HPV, SAI	**M-8484/3***
ADK endométrioïde, SAI	**M-8380/3**

*Codes WHO 2020, non présents dans CIM-O-3.2 → *à signaler au RNC afin que le code morphologique concerné soit ajouté dans la table Excel des codes morphologiques et dans ONCOLIN*

Remarque : Devant un ADK du col, il faut se poser la question du point de départ de la tumeur : l'endocol **C53.0** ou un envahissement provenant de l'endomètre **C54.1** ?

8.2 Modifications apportées par la 2ème révision de la CIM-O.3

Pas de modification spécifique au col de l'utérus.

Les néoplasies épidermoïdes (= squameuses = malpighiennes) de grade II sont reclassées en haut grade et changent donc de comportement : **M-8077/0** ➔ **M-8077/2**

9 Prévention du cancer du col de l'utérus : La vaccination

9.1 Infection par la papillomavirus humain (HPV)

Le HPV est l'infection virale la plus courante des voies reproductives et génitales. Il touche aussi bien les hommes que les femmes, 8 personnes sur 10 seront exposées au virus au cours de leur vie.

Le HPV se transmet principalement par contact intime, y compris lors des rapports sexuels. Il peut également se propager d'une zone de peau infectée à une autre, notamment dans la région génitale ou de la gorge.

L'infection par le HPV est souvent asymptomatique et disparaît spontanément dans la plupart des cas. Cependant, environ 10 à 20 % des infections persistent et peuvent entraîner des complications graves, notamment :

- Cancers du col de l'utérus, de l'anus, du pénis, de la vulve, du vagin, ainsi que de la tête et du cou.
- Verrues génitales et verrues sur d'autres parties du corps.

Le cancer de l'utérus est attribuable à 95-100% à une infection durable par le HPV. À ce jour, une vingtaine de HPV ont été identifiés comme étant à l'origine du cancer du col de l'utérus. Les plus fréquemment en cause sont le HPV16 et le HPV18, provoquant à eux deux environ 70% des cas.

9.2 Vaccination contre le HPV

La vaccination est le moyen le plus efficace de se protéger contre les infections à HPV et les maladies associées, y compris certains cancers. Elle permet de prévenir jusqu'à 90 % des cancers du col de l'utérus et de l'anus ainsi que d'autres cancers liés au HPV et des verrues génitales.

La vaccination est recommandée avant l'exposition au virus, idéalement avant le début de l'activité sexuelle. Au Luxembourg elle est **gratuite** pour les filles et les garçons entre 9 et 26 ans.

Pour plus d'information : *Recommandations du Conseil supérieur des maladies infectieuses la vaccination contre le Human Papilloma Virus (HPV) – Mise à jour avril 2023/Avis sur la mise en place d'une campagne de rattrapage vaccinal transitoire contre le HPV/Février 2026* *https://santesecu.public.lu/fr/publications/c/csmi-factsheet-hpv.html*

10 Dépistage du cancer du col de l'utérus et cytologie

10.1 Dépistage du cancer du col de l'utérus

Au Luxembourg, il n'existe pas de dépistage organisé du cancer du col de l'utérus, mais des recommandations pour un dépistage individuel, validées et mises en ligne par le Conseil Scientifique dans le Domaine de la Santé en juin 2019 (CSDS, 2019).

Le dépistage individuel repose sur le « cotesting » pour les patientes âgées de 25 à 69 ans sur le même prélèvement. Cela sous-entend donc l'association d'un frottis du col en phase liquide et d'une recherche de la présence de l'ARN viral dans les cellules du col avec identification de(s) souche(s) de HPV présent(s).

10.2 Définition des descriptions cytologiques

Les **lésions LSIL** (*Low-grade Squamous Intraepithelial Lesion)* sont des lésions de l'épithélium malpighien du col de l'utérus de bas grade. Elles correspondent, en général en histologie, à des néoplasies cervicales intra-épithéliales ou CIN 1, les cellules anormales affectant environ 1/3 de l'épithélium. La plupart des lésions de bas grade régressent ou n'évoluent pas vers des lésions de haut grade.

Les **lésions HSIL** (*High-grade Squamous Intraepithelial Lesion)* sont des lésions de l'épithélium malpighien du col de l'utérus de haut grade. Elles correspondent, en général en histologie, à des néoplasies cervicales intra-épithéliales CIN 2 (les cellules anormales affectent les 2/3 de l'épithélium) ou CIN 3 (les cellules anormales affectent la totalité de l'épithélium). Les lésions de haut grade ont une plus forte probabilité d'évolution vers un cancer invasif du col utérin (Ostor, 1993).

Les **lésions ASC-US** (*Atypical Squamous Cells - Undetermined Significance***)** sont des lésions de l'épithélium malpighien du col de l'utérus de signification indéterminée. Les cellules squameuses retrouvées lors du frottis sont atypiques de signification indéterminée. Elles pourront disparaître sans nécessiter de traitement ou empirer. Certaines de ces lésions sont classées ASC-H car leur aspect ne permet pas d'exclure une évolution vers une lésion plus grave HSIL.

Les **lésions AGC** (*Atypical Glandular Cell)* sont des lésions atypiques des cellules glandulaires pouvant être d'origine endométriales (AGC-EM), endocervicales (AGC-EC) ou non spécifiées (Not

Otherwise Specified AGC NOS), en faveur d'une néoplasie (AGC-Favor Neoplasic). Il n'existe pas dans ces lésions des hauts grades et des bas grades.

Source : Directives pour la Prévention et le Dépistage du cancer du col de l'utérus - Version 2017-10-05, Validées par la Plateforme Nationale Cancer le 15 novembre 2017

10.3 Enregistrement des cytologies dans le RNC

Frottis du col utérin : Résultat suspect ou cellules malignes

- **Cytologie seule** ➔ Insuffisante pour enregistrer un cas. Attendre la confirmation histologique
- Si confirmation histologique par la suite
  - ➔ Enregistrer la tumeur avec Base de diagnostic = « 7 » et DI = date cytologie
- Si pas de confirmation histologique **mais arguments cliniques**
  - ➔ Enregistrer la tumeur avec Base de diagnostic = « 5 » et DI = date cytologie
- **Cytologie (résultat non contributif / indéterminé / caractère malin non déterminé)** + histologie (confirmation cancer) après la cytologie
  - ➔ Coder DI = date de l'histologie (quel que soit le délai entre date cytologie et date histologie).

11 Marqueurs tumoraux sériques

Les marqueurs tumoraux sériques à renseigner dans le cadre d'un cancer de l'utérus (**C53** à **C55**) sont les suivants :

- Ca 125
- Ca 19.9

12 Classification TNM-8

Pour les nouveaux cas de cancer diagnostiqués à partir de l'année d'incidence 2018.

Le chapitre de la classification TNM-8 des cancers du col utérin ne s'applique qu'aux **carcinomes**.

Pour les sarcomes du col utérin, il faut se reporter à la classification TNM-8 des sarcomes du corps utérin (cf. ***Note explicative : Tumeurs du corps de l'utérus***).

12.1 Erratum (update du 12/07/2024)

- Page 166 / ligne 25 à 28 : dans le paragraphe concernant les adénopathies régionales : la dernière phrase du paragraphe doit être « Les ganglions para-aortiques font partie des ganglions régionaux ».
- Page 166 : Ajout de la note “Dans la 7ème édition, les ganglions para-aortiques étaient considérés comme des métastases à distance, mais pour être conforme aux recommandations de la FIGO, les ganglions para-aortiques sont désormais classés comme régionaux”.
- Page 168 – Note b : Supprimer la phrase « l’atteinte de l’espace vasculaire, veineux ou lymphatique ne change pas la classification ».

12.2 Extension de la tumeur primitive : T



Au niveau de la catégorie T du TNM : certaines dimensions sont en mm, d’autres sont en cm : faire donc attention aux unités !

Le texte suivant présente un résumé du texte des sous-catégories T, accompagné des illustrations correspondantes (*UICC – TNM Atlas – 7th edition (2021).*

Pour le texte complet décrivant les sous-catégories T, il faut se référer au livre du TNM-8.

T1 **Cancer limité au col**

T1a diagnostic uniquement par **examen microscopique**

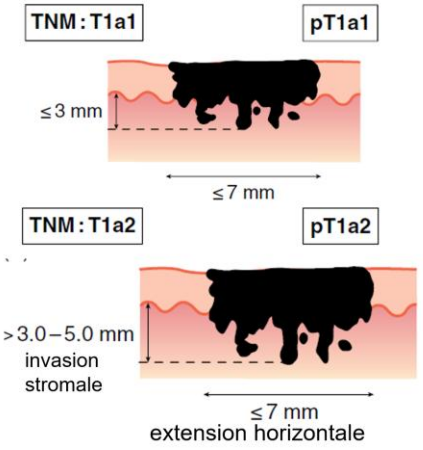

T1b Lésion **cliniquement visible limitée au col** ou lésion microscopique > T1a2

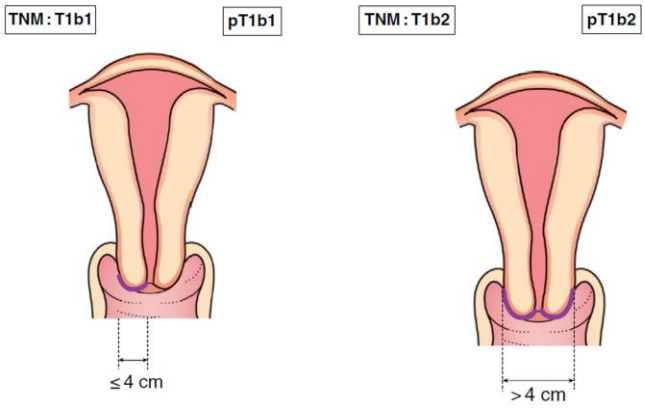

T2 **Tumeur s'étendant au-delà de l'utérus mais sans atteindre les parois pelviennes ou le 1/3 inférieur du vagin**

T2a **sans envahissement** du paramètre

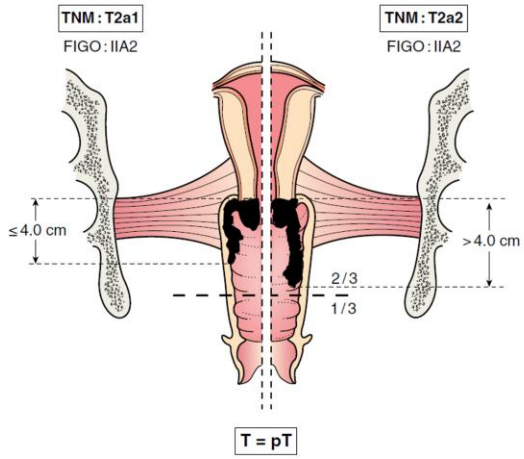

T2b **avec envahissement** du paramètre

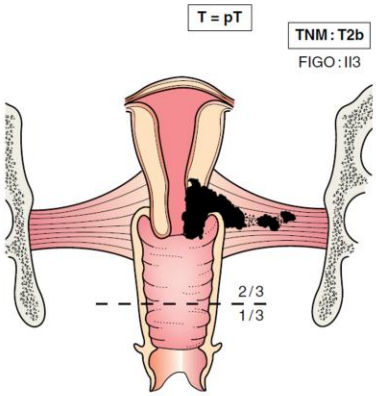

T3 **Tumeur envahissant le 1/3 inférieur du vagin ou s'étendant jusqu'à la paroi pelvienne, ou responsable d'une hydronéphrose ou d'un rein muet**

T3a Extension au 1/3 inf. du vagin

T3b Extension à la paroi pelvienne et/ou hydronéphrose ou rein muet

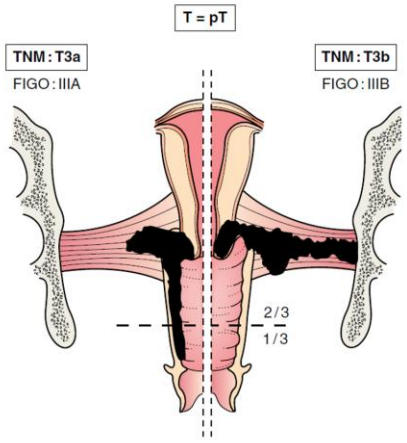

T4 **Tumeur envahissant la muqueuse de la vessie ou du rectum ou s'étendant au-delà du petit bassin**

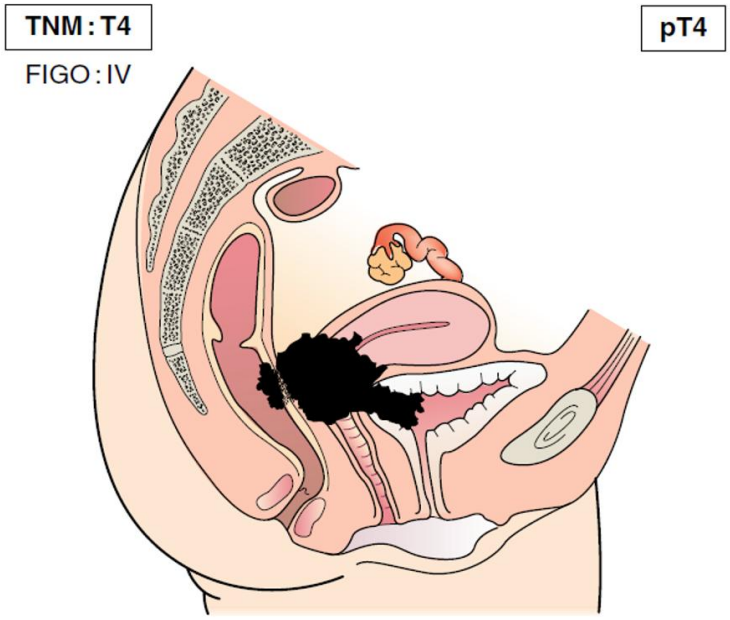

Source: UICC – TNM Atlas – 7th edition (2021)

Remarques:

- Par définition le T1a est microscopique donc si la tumeur se voit cliniquement, on est alors en T1b. Si les caractéristiques de la tumeur apparaissent sur une biopsie mais ne sont pas visibles cliniquement, on est en T1a !
- Une description de la taille de la tumeur cervicale est importante, en particulier pour les carcinomes T1 à T3 (stades II à III), où la taille tumorale présente une utilité pronostique.
- La présence de cellules tumorales dans les vaisseaux lymphatiques ou les veines du paramètre ne permet pas de classer la tumeur en T2b/pT2b. T2b/pT2b est réservé à une invasion continue, macroscopique ou histologiquement évidente, au-delà du myomètre.
- Une extension à un autre organe (par contiguité) (T3-T4) n'est pas une métastase dans un autre organe (catégorie M)
- « Pépin gelé » est un terme clinique qui signifie que la tumeur s'étend à la ou aux parois pelviennes, c'est-à-dire T3b/pT3b.
- L'invasion de la paroi rectale ou vésicale (et non de la muqueuse) est classée en T3a/pT3a. L'atteinte muqueuse est classée en T4/pT4.
- Un liquide péritonéal positif à la tumeur, par exemple dans le cul-de-sac de Douglas, n'est pas pris en compte dans la classification TNM, mais doit être documenté dans les comptes rendus cytologiques d'examen du liquide péritonéal.

12.3 Extension ganglionnaire : N



N1: Envahissement des ganglions pelviens ou para-aortiques (cf. Paragrphe 4).

12.4 Métastases à distance : M

Métastases à distance (M1) incluant la propagation péritonéale, l'atteinte des ganglions lymphatiques sus-claviculaires ou médiastinaux, des poumons, du foie ou des os, mais excluant les métastases vaginales, de la séreuse pelvienne et des annexes.

13 Changements entre la 7ème et la 8ème édition de la classification TNM

Les ganglions para-aortiques ne sont pas considérés comme des ganglions régionaux dans le TNM-7, mais ils sont considérés comme des ganglions régionaux dans le TNM-8.

Pas d'autre changement entre la 7ème et la 8ème édition du TNM.

14 Principales modalités de traitement

Il existe plusieurs types de traitement possibles utilisés en fonction de l'étendue de la tumeur : la chirurgie, la radiothérapie (radiothérapie externe et curiethérapie) et la chimiothérapie.

Ces traitements peuvent être utilisés seuls ou associés les uns aux autres. Ils ont pour objectif, selon les cas, de supprimer la tumeur et/ou les métastases ; de réduire le risque de récidive ; de ralentir le développement de la tumeur ou des métastases ; de traiter les symptômes engendrés par la maladie.

14.1 Chirurgie

14.1.1 Traitement chirurgical des lésions précancéreuses du col utérin

Lorsque le frottis cervico-utérin révèle des lésions précancéreuses du col (dysplasies), il est nécessaire de les retirer pour éviter qu'elles évoluent en cancer. Selon la taille de la lésion et sa préférence, le gynécologue va utiliser diverses techniques pour détruire la lésion : la cryothérapie, l'électrochirurgie, la chirurgie au laser, la conisation.

14.1.2 Traitement chirurgical des cancers invasifs du col utérin

Lorsque le cancer du col est déclaré, avec une tumeur trop volumineuse pour pratiquer une conisation, des techniques chirurgicales plus complexes sont nécessaires :

- La trachélectomie = amputation du col utérin
- L'hystérectomie et colpohystérectomie élargie

Remarques :

- Le **curetage** est considéré comme une biopsie et non comme une chirurgie, il ne peut donc pas être codé comme un traitement initial !
- **Traitement par laser** est considérée comme une chirurgie mais ne permet pas de faire le pTNM car il n'y a pas le compte rendu histologique qui permette de le faire (le laser « brule » la tumeur : pas de prélèvement) ➔ pTxNx
- Une **conisation** est une chirurgie et permet de déterminer le pT, mais comme il n'y a pas de prélèvement de ganglions ➔ pN0.

14.2 Chimiothérapie

Elle peut être néoadjuvante ou adjuvante.

Lorsqu'une chimiothérapie est utilisée pour traiter un cancer du col de l'utérus, elle est très souvent associée à une radiothérapie dans le cadre d'une radio chimiothérapie concomitante.

14.3 Radiothérapie

Champ traité : le 1er relais ganglionnaire correspond aux ganglions obturateurs, iliaques externes et iliaques internes.
Champ traité : le 2ème relais ganglionnaire correspond aux ganglions iliaques communs, lombo aortiques et sus-claviculaires.

La radiothérapie du cancer du col de l'utérus repose sur deux techniques : la **radiothérapie externe** et la **curiethérapie utérovaginale**. Elles peuvent être utilisées seules, mais souvent, elles sont associées.

La radiochimiothérapie concomitante associe une radiothérapie externe, une chimiothérapie et une curiethérapie. Elle constitue le traitement de référence des tumeurs de taille supérieure à 4 centimètres et des tumeurs qui se sont propagées au-delà de l'utérus dans le pelvis. L'objectif de ce traitement est d'éliminer la totalité de la tumeur, ainsi que les cellules cancéreuses qui se sont propagées.

La radiochimiothérapie concomitante est parfois utilisée en complément de la chirurgie réalisée pour traiter les tumeurs limitées au col de l'utérus. C'est le cas lorsque l'examen de la pièce opératoire révèle que des cellules cancéreuses ont envahi les ganglions lymphatiques. L'objectif est de réduire le risque de récidive.

15 Acronymes

ADK	Adénocarcinome
AGC	*Atypical Glandular Cell*
ASC-US	*Atypical Squamous Cells - Undetermined Significance*
CIM-O-3.2	Classification internationale des maladies oncologiques, 3ème édition, 2ème révision
CIN	Néoplasie Cervicale Intra-Epithéliale (*Cervical intraepithelial Neoplasia)*
DI	Date d'incidence
HPV	Papillomavirus humain
HSIL	Lésion Malpighienne intra-épithéliale de haut grade *(High-grade Squamous Intraepithelial Lesion)*
LSIL	Lésion Malpighienne intra-épithéliale de bas grade (*Low-grade Squamous Intraepithelial Lesion)*
NA	Non applicable
ORL	Oto-Rhino-Laryngologie
SIL	Lésions Malpighiennes intra-épithéliale
TNM	Classification TNM (*T : Tumour ; N : Node ; M : Metastases*)
WHO	*World Health Organization*

16 Références

RNC– Formation avancée « Tumeurs gynécologiques » - Octobre 2022.

Manuel d'enregistrement des Tumeurs du RNC :

Note explicative sur les tumeurs gynécologiques - Généralités

Note explicative sur les tumeurs du corps utérin

Brierley JD, Gospodarowicz MK, Wittekind C (Eds.), International Union Against Cancer (UICC) **TNM Classification of Malignant Tumours. 8th ed**. Oxford: Wiley-Blackwell, 2017. Trad. Fr. TNM Classification des Tumeurs Malignes, 8ème ed. Paris: Cassini, 2017

Conseil Scientifique du domaine de la Santé (CSDS) – GT Col de l'utérus - **Dépistage du cancer du col de l'utérus et prise en charge des anomalies cytologiques mises en évidence** - version longue (2019)

Directives pour la Prévention et le Dépistage du cancer du col de l'utérus - Version 2017-10-05, Validées par la Plateforme Nationale Cancer le 15 novembre 2017

Fondation Registre du Cancer – Belgique (BCR) – Formation en gynécologie « Col et utérus » 25/03/2021

Infections par le HPV ; site SanteSecu.lu :https://santesecu.public.lu/fr/espace-citoyen/departement-sante/vaccination/maladies-vaccinables/universelle/infection-papillomavirus.html

Institut Pasteur - Cancer du col de l'utérus et Papillomavirus (HPV) – Cancer du col de l'utérus et papillomavirus (hpv) : symptômes, traitement, prévention - Institut Pasteur

Sobin L, Gospodarowicz M, Wittekind C (Eds.), International Union Against Cancer (UICC) **TNM Classification of Malignant Tumours. 7th Ed.** Oxford: Wiley-Blackwell, 2009. Trad. Fr. TNM Classification des Tumeurs Malignes, 7ème ed. Paris: Cassini, 2010.

TNM Atlas. 7th edition. John Wiley & Sons, 2021 Brierley JD, Gospodarowicz MK, Wittekind C (Eds.), International Union Against Cancer (UICC)

WHO Classification of Tumours Editorial Board. **Female genital tumours**. Lyon (France): International Agency for Research on Cancer; 2020. (WHO classification of tumours series, 5th ed.; vol. 4). https://publications.iarc.fr/592

Annexe 1 - Classification OMS 2020 (5ème edition) des tumeurs du col utérin

Source: WHO Classification of Tumours online: Female Genital Tumours 2020(5th ed.)

Remarque : Dans la classification OMS 2020 des tumeurs gynécologiques, il existe de nouveaux codes morphologiques intégrant la **notion de HPV** (exemples ADK in situ associé au HPV, ADK in situ indépendant du HPV) ; si les DMC en rencontrent, il faut les signaler à l'équipe du RNC afin que ces nouveaux codes morphologiques soient ajoutés dans ONCOLIN et dans la table Excel des codes morphologiques du RNC.

Tumeurs du col utérin (Tumours of the uterine cervix)	
Tumeurs épithéliales squameuses (Squamous epithelial tumours)	
Mimiques des lésions précurseurs squameuses (Mimics of squamous precursor lesions)	
Métaplasie pavimenteuse (Squamous metaplasia)	**Pas de code**
Atrophie du col de l'utérus (Atrophy of the uterine cervix)	**Pas de code**
Tumeurs et précurseurs épidermoïdes (Squamous cell tumours and precursors)	
Condylome acuminé (voir Tumeurs de la vulve) (Condyloma acuminatum (see Tumours of the vulva))	**Pas de code**
Lésions malpighiennes intra-épithéliales du col utérin (Squamous intraepithelial lesions of the uterine cervix) : - Lésion malpighienne intra-épithéliale de bas grade (Low-grade squamous intraepithelial lesion) - Lésion malpighienne intraépithéliale de haut grade (High-grade squamous intraepithelial lesion)	 **8077/0** **8077/2**
Carcinome épidermoïde du col utérin associé au HPV (Squamous cell carcinoma, HPV-associated, of the uterine cervix)	**8085/3**
Carcinome épidermoïde indépendant du HPV du col de l'utérus (Squamous cell carcinoma, HPV-independent, of the uterine cervix)	**8086/3**
Carcinome épidermoïde SAI du col de l'utérus (Squamous cell carcinoma NOS of the uterine cervix)	**8070/3**
Tumeurs glandulaires et précurseurs (Glandular tumours and precursors)	
Lésions glandulaires bénignes (Benign glandular lesions)	
Polype endocervical (Endocervical polyp)	**Pas de code**
Papillome mullérien du col utérin (Mullerian papilloma of the uterine cervix)	**Pas de code**
Kyste de Naboth (Nabothian cyst)	**Pas de code**
Amas de tunnels (Tunnel clusters)	**Pas de code**
Hyperplasie microglandulaire (Microglandular hyperplasia)	**Pas de code**
Hyperplasie glandulaire endocervicale lobulaire (Lobular endocervical glandular hyperplasia)	**Pas de code**
Hyperplasie endocervicale laminaire diffuse (Diffuse laminar endocervical hyperplasia)	**Pas de code**
Restes et hyperplasie mésonéphriques (Mesonephric remnants and hyperplasia)	**Pas de code**
Réaction d'Arias-Stella du col de l'utérus (Arias-Stella reaction of the uterine cervix)	**Pas de code**
Endocervicose du col de l'utérus (Endocervicosis of the uterine cervix)	**Pas de code**

Métaplasie tuboendométrioïde (Tuboendometrioid metaplasia)	**Pas de code**
Tissu prostatique ectopique (Ectopic prostate tissue)	**Pas de code**
Adénocarcinome (Adenocarcinomas)	
Adénocarcinome in situ du col utérin associé au HPV (Adenocarcinoma in situ, HPV-associated, of the uterine cervix) : - Adénocarcinome in situ SAI (Adenocarcinoma in situ NOS) - Adénocarcinome in situ, associé au HPV (Adenocarcinoma in situ, HPV-associated)	**8140/2** **8483/2**
Adénocarcinome du col de l'utérus associé au HPV : - Adénocarcinome SAI (Adenocarcinoma NOS) - Adénocarcinome, associé au HPV (Adenocarcinoma, HPV-associated)	**8140/3** **8483/3**
Adénocarcinome in situ, indépendant du HPV, du col de l'utérus : - Adénocarcinome in situ SAI (Adenocarcinoma in situ NOS) - Adénocarcinome in situ, indépendant du HPV (Adenocarcinoma in situ, HPV-independent)	**8140/2** **8484/2**
Adénocarcinome indépendant du HPV, de type gastrique, du col de l'utérus (Adenocarcinoma, HPV-independent, gastric type, of the uterine cervix)	**8482/3**
Adénocarcinome à cellules claires, indépendant du HPV, du col de l'utérus (Adenocarcinoma, HPV-independent, clear cell type, of the uterine cervix)	**8310/3**
Adénocarcinome indépendant du HPV, de type mésonéphrique, du col de l'utérus (Adenocarcinoma, HPV-independent, mesonephric type, of the uterine cervix)	**9110/3**
Autres adénocarcinomes du col de l'utérus (Other adenocarcinomas of the uterine cervix) : - Adénocarcinome SAI (Adenocarcinoma NOS)	**8140/3**
Autres tumeurs épithéliales (Other epithelial tumours)	
Carcinosarcome du col de l'utérus (Carcinosarcoma of the uterine cervix)	**8980/3**
Carcinomes adénosquameux et muco-épidermoïdes du col utérin (Adenosquamous and mucoepidermoid carcinomas of the uterine cervix) : - Carcinome adénosquameux (Adenosquamous carcinoma) - Carcinome muco-épidermoïde (Mucoepidermoid carcinoma)	**8560/3** **8430/3**
Carcinome adénoïde basal du col utérin (Adenoid basal carcinoma of the uterine cervix)	**8098/3**
Carcinome du col de l'utérus, inclassable (Carcinoma of the uterine cervix, unclassifiable)	**8020/3**
Tumeurs mixtes épithéliales et mésenchymateuses (Mixed epithelial and mesenchymal tumours)	
Adénomyome du col utérin (Adenomyoma of the uterine cervix)	**8932/0**
Adénosarcome du col de l'utérus (Adenosarcoma of the uterine cervix)	**8933/3**
Tumeurs des cellules germinales (Germ cell tumours)	
Tumeurs germinales du col de l'utérus (Germ cell tumours of the uterine cervix)	**9064/3**

Annexe 2 - Classification OMS 2014 (4ème edition) des tumeurs du col utérin

Source: Robert J. Kurman, Maria Luisa Carcangiu, C. Simon Herrington, Robert H. Young, (Eds.): WHO Classification of Tumours of Female Reproductive Organs.
IARC: Lyon 2014

Epithelial tumours	
Squamous cell tumours and precursors	
Squamous intraepithelial lesions	
Low-grade squamous intraepithelial lesion	8077/0
High-grade squamous intraepithelial lesion	8077/2
Squamous cell carcinoma, NOS	8070/3
Keratinizing	8071/3
Non-keratinizing	8072/3
Papillary	8052/3
Basaloid	8083/3
Warty	8051/3
Verrucous	8051/3
Squamotransitional	8120/3
Lymphoepithelioma-like	8082/3
Benign squamous cell lesions	
Squamous metaplasia	
Condyloma acuminatum	
Squamous papilloma	8052/0
Transitional metaplasia	
Glandular tumours and precursors	
Adenocarcinoma in situ	8140/2
Adenocarcinoma	8140/3
Endocervical adenocarcinoma, usual type	8140/3
Mucinous carcinoma, NOS	8480/3
Gastric type	8482/3
Intestinal type	8144/3
Signet-ring cell type	8490/3
Villoglandular carcinoma	8263/3
Endometrioid carcinoma	8380/3
Clear cell carcinoma	8310/3
Serous carcinoma	8441/3
Mesonephric carcinoma	9110/3
Adenocarcinoma admixed with neuroendocrine carcinoma	8574/3
Benign glandular tumours and tumour-like lesions	
Endocervical polyp	
Müllerian papilloma	
Nabothian cyst	
Tunnel clusters	
Microglandular hyperplasia	
Lobular endocervical glandular hyperplasia	
Diffuse laminar endocervical hyperplasia	
Mesonephric remnants and hyperplasia	
Arias Stella reaction	
Endocervicosis	
Endometriosis	
Tuboendometrioid metaplasia	
Ectopic prostate tissue	
Other epithelial tumours	
Adenosquamous carcinoma	8560/3
Glassy cell carcinoma	8015/3
Adenoid basal carcinoma	8098/3
Adenoid cystic carcinoma	8200/3
Undifferentiated carcinoma	8020/3
Neuroendocrine tumours	
Low-grade neuroendocrine tumour	
Carcinoid tumour	8240/3
Atypical carcinoid tumour	8249/3
High-grade neuroendocrine carcinoma	
Small cell neuroendocrine carcinoma	8041/3
Large cell neuroendocrine carcinoma	8013/3
Mesenchymal tumours and tumour-like lesions	
Benign	
Leiomyoma	8890/0
Rhabdomyoma	8905/0
Others	
Malignant	
Leiomyosarcoma	8890/3
Rhabdomyosarcoma	8910/3
Alveolar soft-part sarcoma	9581/3
Angiosarcoma	9120/3
Malignant peripheral nerve sheath tumour	9540/3
Other sarcomas	
Liposarcoma	8850/3
Undifferentiated endocervical sarcoma	8805/3
Ewing sarcoma	9364/3
Tumour-like lesions	
Postoperative spindle-cell nodule	
Lymphoma-like lesion	
Mixed epithelial and mesenchymal tumours	
Adenomyoma	8932/0
Adenosarcoma	8933/3
Carcinosarcoma	8980/3
Melanocytic tumours	
Blue naevus	8780/0
Malignant melanoma	8720/3
Germ cell tumours	
Yolk sac tumour	
Lymphoid and myeloid tumours	
Lymphomas	
Myeloid neoplasms	
Secondary tumours	