Registre National du Cancer LUXEMBOURG

LUXEMBOURG INSTITUTE OF HEALTH

Manuel d'enregistrement des Tumeurs

Note explicative
Tumeurs du corps utérin C54

Version 2.5 du 15 août 2026

Registre National du Cancer Luxembourg
1a-b, rue Thomas EDISON
L-1445 STRASSEN - Luxembourg

1 Tableau de mise à jour

Version	Date de validation	Objet de la modification
1.0	12/05/2016	Nouveau document
1.1	31/05/2016	Section « Topographie » : ajout adénocarcinome à cheval corps et col utérus et ajout sarcome stromal
1.2	25/08/2016	Section « Classification TNM » : ajout explication au point sur sarcomes du corps utérin
2.0	19/06/2018	Ajout nouvelle section : « classification TNM8 » Suppression annexe 1 « Classification FIGO – Cancer de l'endomètre »
2.1	09/07/2018	Section « Tumeurs multiples » suppression du contenu et référencement au document relatif aux tumeurs multiples
2.2	08/10/2018	Modification mise en page « espacement des points des différentes section »
2.3	26/02/2019	Section « Classification TNM7 » : modification codification Léïomyosarcome
2.4	25/06/2026	Refonte et mise à jour complète du document sur base de la formation avancée DMC du 20/10/2022. Présentation du document lors de l'atelier DMC du 25 juin 2026.
2.5	15/08/2026	Intégration des commentaires des DMC

2 Sommaire

1 Tableau de mise à jour 2
2 Sommaire 3
3 Rappel anatomique 4
4 Ganglions lymphatiques régionaux 4
5 Latéralité 5
6 Topographie 5
7 Histologie 6
8 Morphologie 6
8.1 Principaux codes morphologiques (CIM-O-3.2) 6
8.1.1 Tumeurs in situ 6
8.1.2 Tumeurs invasives 7
8.2 Modifications apportées par la 2ème révision de la CIM-O.3 9
8.3 Spécificités de certaines localisations 9
9 Marqueurs tumoraux sériques 9
10 Classification TNM-8 10
10.1 Extension de la tumeur primitive : T 10
10.2 Extension ganglionnaire : N 11
11 Changements entre la 7ème et la 8ème édition de la classification TNM 12
12 Remarques concernant la radiothérapie 12
13 Acronymes 13
14 Références 13
Annexe 1 Classification OMS 2020 (5ème édition) des tumeurs du corps utérin 14
Annexe 2 Classification TNM-8 du corps utérin - Endomètre 16
Annexe 3 Classification TNM-8 du corps utérin – Leiomyosarcomes et sarcomes du stroma endométrial 18
Annexe 4 Classification TNM-8 du corps utérin – Adénosarcomes 20
Annexe 5 Classification OMS 2014 (4ème edition) des tumeurs du corps utérin 21

3 Rappel anatomique

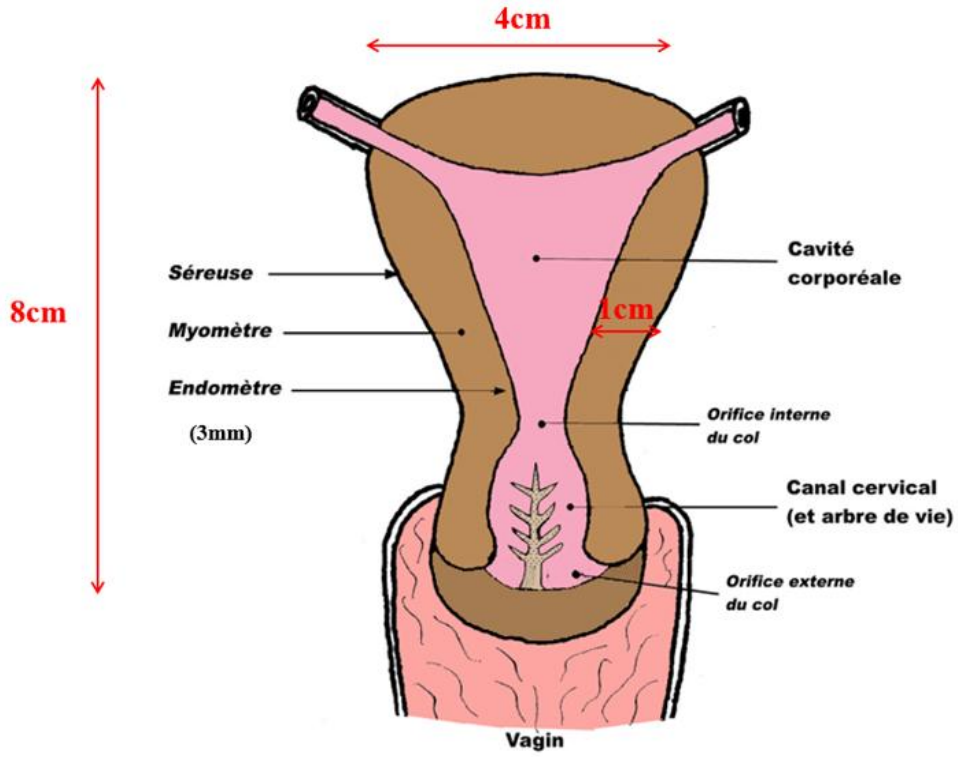

4 Ganglions lymphatiques régionaux

Les ganglions lymphatiques régionaux du corps utérin sont les ganglions pelviens (hypogastriques [obturateurs, iliaques internes], iliaques primitifs = iliaques communs, iliaques externes, paramétriaux et sacrés) et para-aortiques.

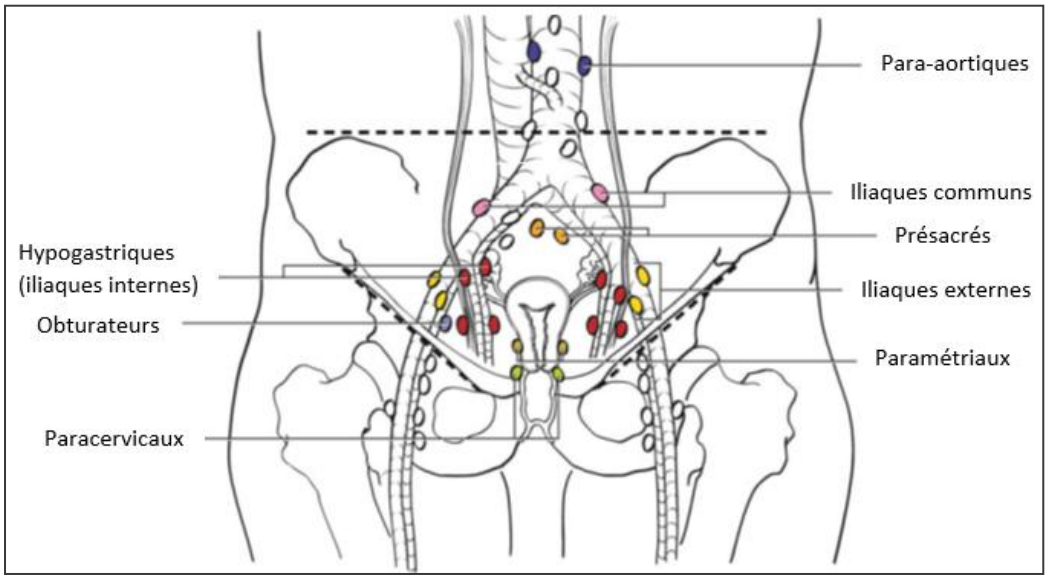

5 Latéralité

Le corps utérin n'est pas un organe pair ➔ la latéralité est non-applicable (NA).

6 Topographie

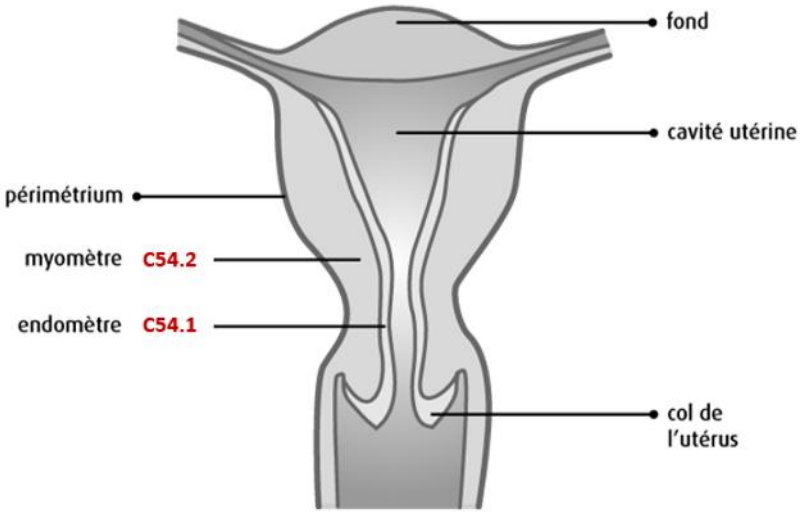

C54.0 *Isthme utérin* ➔ *code à éviter*

C54.1 Endomètre

C54.2 Myomètre

C54.3 *Fond utérin* ➔ *code à éviter*

C54.8 Lésion à localisations contiguës du corps utérin

C54.9 Corps utérin SAI

C55.9 *Utérus SAI* ➔ *code à éviter*

Remarques :

- Ne pas utiliser les topographies **C54.0** (isthme utérin) et **C54.3** (fond utérin).
- S'aider de l'histologie pour localiser le point de départ :
  - Adénocarcinome de l'utérus ➔ endomètre **(C54.1)**
  - Adénocarcinome à cheval entre le corps et le col de l'utérus ➔ endomètre **(C54.1)**
  - Sarcome stromal ➔ endomètre **(C54.1)**
  - Léïomyosarcome ➔ myomètre **(C54.2)**
- Si point de départ inconnu ➔ coder **C54.9**

7 Histologie

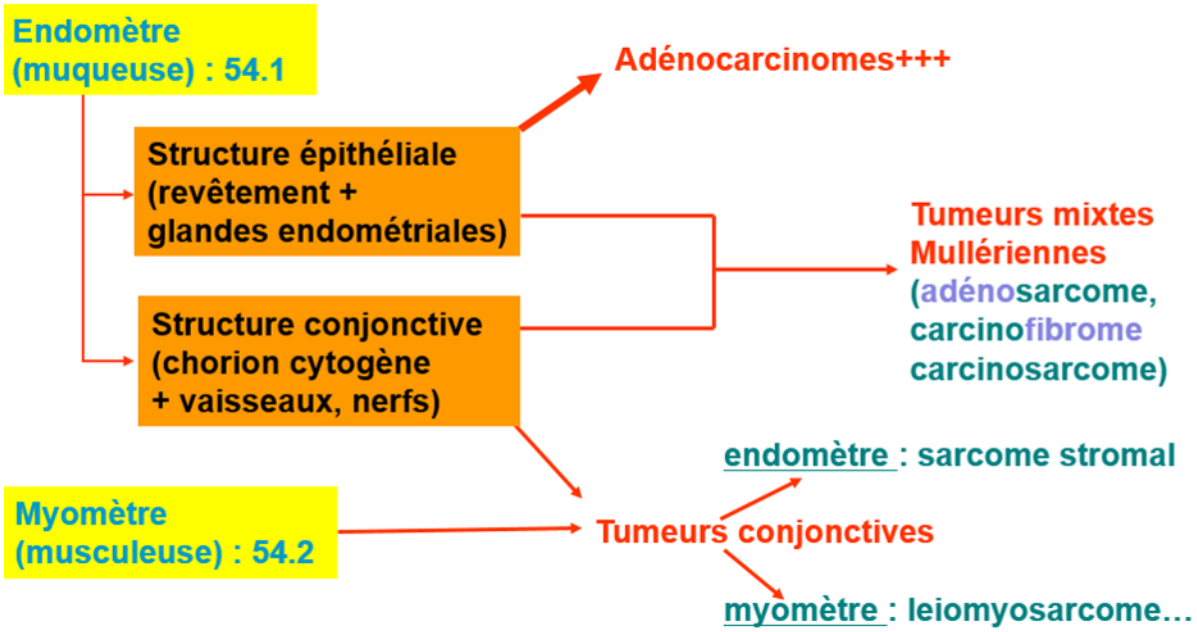

La morphologie dépend de la sous-localisation d'origine. Au niveau de l'endomètre, les cancers les plus fréquents sont les carcinomes / adénocarcinomes, plus rarement des tumeurs mixtes et des sarcomes, alors que les cancers du myomètre sont surtout des sarcomes.

8 Morphologie

8.1 Principaux codes morphologiques (CIM-O-3.2)

8.1.1 Tumeurs in situ

Ce sont surtout des adénocarcinomes

- Hyperplasie Endométriale Atypique/ Néoplasie Intra-épithéliale Endométrioïde (EAH/EIN) : **M-8380/2**
- Carcinome intra-épithélial endométrial (séreux) (EIC séreux) : **M-8441/2.** Il survient dans un endomètre atrophique ou dans un polype de l'endomètre, il peut métastaser même sans invasion démontrable du stroma sous-jacent).



Dans le TNM-8 des carcinomes de l'endomètre, il existe un stade 0 mais pas de Tis ➔ ajouter Tis

Si l'anapth note au moins un pT1 ➔ Corriger la morphologie en /3

8.1.2 Tumeurs invasives

8.1.2.1 Tumeurs épithéliales

Remarques :

- Un **adénocarcinome intra-muqueux** est un adénocarcinome au niveau de la muqueuse du corps utérin, donc de l'endomètre. C'est un adénocarcinome invasif et non in situ.
- **Adénocarcinome endométrial** (**M-8140/3**) ≠ **adénocarcinome endométrioïde** (**M-8380/3**). L'adénocarcinome endométrial est simplement un adénocarcinome de l'endomètre, il décrit une localisation. L'adénocarcinome endométrioïde décrit un type de tumeur (tissu semblable à celui de l'utérus), on peut donc trouver des tumeurs de type endométrioïde ailleurs que dans l'endomètre !
- Le **carcinome indifférencié** (**M-8020/3**) de l'endomètre est une néoplasie épithéliale maligne ne présentant aucune différenciation cellulaire manifeste. Le **carcinome dédifférencié** se compose d'un carcinome indifférencié et d'une composante différenciée.
- Les **adénocarcinomes à cellules mixtes** (**M-8323/3**) pour les carcinomes composés de 2 types histologiques différents, dont 1 composante est un carcinome séreux ou à cellules claires.

Morphologies	Codes
Adénocarcinome endométrioïde	**M-8380/3**
ADK mucineux (type intestinal)	**M-8144/3**
ADK à cellules mixtes	**M-8323/3**
Carcinome séreux (papillaire)	**M-8441/3**
Carcinome à cellules claires	**M-8310/3**
Carcinome indifférencié	**M-8020/3**
Carcinome épidermoïde	**M-8070/3**
Carcinosarcome SAI	**M-8980/3**
Néoplasies neuroendocrines (cf. ***Note explicative Néoplasies neuroendocrines***)	

8.1.2.2 Tumeurs non épithéliales

Les tumeurs non épithéliales sont principalement des tumeurs mésenchymateuses.

Les **sarcomes utérins** sont des tumeurs de l'utérus rares car ils ne représentent que 1 à 3% des cancers de l'utérus.

Ils correspondent à une prolifération de cellules tumorales au sein du muscle utérin ou de l'endomètre aboutissant à différents types histologiques en fonction du type de cellules surexprimées.

Les sous-types de sarcomes les plus fréquent au niveau de l'utérus sont :

- Les léïomyosarcomes (> 60 % des cas - origine : myomètre) ;
- Les sarcomes du stroma endométrial (20 % - origine : endomètre)
- Les sarcomes utérins indifférenciés.

Plus rarement, on retrouve également d'autres sous-types de tumeurs mésenchymateuses comme : les adénosarcomes, les PEComes* ainsi que les rhabdomyosarcomes.

** PEComes : tumeurs mésenchymateuses rares, composées de cellules épithélioïdes périvasculaires, avec expression conjointe de marqueurs mélanocytaires et musculaires et peuvent toucher l'utérus. Elles font partie des diagnostics différentiels des sarcomes utérins rares.*

Remarque : les sarcomes /1 sont à enregistrés pour les DI ≥ 01/01/2020 (Cf. ***Document d'aide à la codification « Critères d'inclusion et d'exclusion du RNC*** »).

Morphologies	Codes
Tumeurs mésenchymateuses de l'utérus	
Léïomyosarcome SAI	**M-8890/3**
Léïomyosarcome épithélioïde	**M-8891/3**
Léïomyosarcome myxoïde	**M-8896/3**
Sarcome du stroma endométrial, bas grade	**M-8931/3**
Sarcome du stroma endométrial, haut grade	**M-8930/3**
Sarcome indifférencié	**M-8805/3**
Tumeur à cellules épithélioïdes périvasculaires malignes	**M-8714/3**
Tumeurs mixtes épithéliales et mésenchymateuses	
Adénosarcome	**M-8933/3**
Tumeur mixte mullérienne maligne	**M-8950/3**

Morphologies	Codes
Autres tumeurs	
Tumeur neuroectodermique primitive, SAI	**M-9473/3**
Tumeur à cellules germinales, SAI	**M-9064/3**
Tumeur vitelline	**M-9071/3**
Tératome mature SAI	**M-9080/0**
Tératome immature SAI	**M-9080/3**

8.2 Modifications apportées par la 2ème révision de la CIM-O.3

Nouveaux codes avec un comportement /2 :

Morphologies	Codes
Néoplasie endométrioïde intraépithéliale (*Endometrioid intraepithelial neoplasia*) (**C54.1**) Hyperplasie atypique de l'endomètre (*Atypical hyperplasia of endometrium*) (**C54.1**)	**M-8380/2**
Carcinome intraépithélial séreux endométrial *(Serous endometrial intraepithelial carcinoma)* (**C54.1**)	**M-8441/2**

8.3 Spécificités de certaines localisations

- Pour les carcinomes épidermoïdes (**M-8070/3**) du corps utérin : vérifier que le point de départ n'est pas l'exocol
- Pour les carcinomes de l'épithélium transitionnel : exclure l'invasion d'une tumeur de la vessie de stade avancée
- ADK intra-muqueux → ADK de l'endomètre invasif = pT1a



Toujours vérifier la concordance entre la topographie et la morphologie pour les tumeurs de du corps de l'utérus.

9 Marqueurs tumoraux sériques

Les marqueurs tumoraux sériques à renseigner dans le cadre d'un cancer de l'utérus (**C53** à **C55**) sont les suivants :

- Ca 125
- Ca 19.9

10 Classification TNM-8

Pour les nouveaux cas de cancer diagnostiqués à partir de l'année d'incidence 2018.



Il existe deux classification TNM pour les cancers du corps de l'utérus en fonction de l'histologie.

1. Classification TNM des **carcinomes** de l'endomètre (**C54.1 ++, C54.0, C54.3, C54.8, C54.9 et C55.9**)

   Cette classification s'applique également aux :

   - Carcinosarcomes (tumeurs mésenchymateuses malignes mixtes) **M-8980/3**
   - Carcinomes de l'utérus SAI (**C55.9**)

Remarque : Dans le TNM-8 des carcinomes de l'endomètre, il existe un stade 0 mais pas de Tis ➔ ajouter Tis

Si l'anatomopathologiste note au moins un pT1 pour une tumeur /2 ➔ corriger la morpho en /3

2. Classification TNM des **sarcomes** du corps utérin (**C54.2 ++, CC54.0, C54.1, C54.3, C55.9**). Elle s'applique également aux sarcomes du col utérin **C53.***

   - Léïomyosarcomes (myomètre **C54.2**), **M 8890/3**
   - Adénosarcomes **M-8933/3**
   - Sarcomes du stroma endométrial (endomètre **C54.1**) **M 8930/3, M 8931/3**
   - Sarcomes du col utérin (**C53.***) et de l'utérus SAI (**C55.9**)

La classification TNM des sarcomes comprend deux sous-classifications :

2.1 Léïomyosarcomes et sarcomes du stroma endométrial

2.2 Adénosarcomes

10.1 Extension de la tumeur primitive : T

Les illustrations de l'extension de la tumeur primitive T sont présentées (*UICC – TNM Atlas – 7th edition (2021)* :

- En annexe 2 pour la classification TNM-8 du corps utérin – Endomètre
- En annexe 3 pour la classification TNM-8 du corps utérin – Léïomyosarcomes et sarcomes du stroma endométrial
- En annexe 4 pour la classification TNM-8 du corps utérin - Adénosarcomes



Un **curetage** n'est pas une chirurgie ➔ Ne pas encoder le curetage comme un traitement et si le curetage n'est pas suivi d'une chirurgie alors le pTNM n'est pas applicable.

Remarques (Carcinomes de l'endomètre)

- Un ADK intra-muqueux est un ADK de l'endomètre invasif : pT1a
- Un carcinome dans les glandes endocervicales sans invasion du stroma = pT1
- Les foyers de carcinome dans le myomètre, entourés d'un stroma endométrial non néoplasique, ne doivent pas être considérés comme une invasion du myomètre. La plupart du temps, ces tumeurs sont classées T1a
- L'extension du carcinome de l'endomètre le long d'une extension en forme de langue dans le myomètre ne doit pas être considérée comme une « véritable » invasion du myomètre et ne doit pas être prise en compte dans la classification
- T3a inclut l'atteinte discontinue des annexes ou de la séreuse du bassin. L'invasion des paramètres est classée T3b
- L'invasion de la paroi rectale ou de la paroi vésicale (et non de la muqueuse) est classée T3b. Pour un pT4 : il faut une invasion de la muqueuse vésicale ou intestinale. Une infiltration dans la paroi vésicale avec un œdème de la muqueuse vésicale mais sans carcinome visualisé dans la muqueuse ≠ pT4
- Le terme clinique « pelvis gelé » signifie que la tumeur s'étend à la ou aux parois pelviennes, c'est-à-dire T3b.

10.2 Extension ganglionnaire : N

Les ganglions lymphatiques régionaux pour le corps utérin sont (cf. paragraphe 4) :

- Les ganglions pelviens ((hypogastriques [obturateurs, iliaques internes], iliaques primitifs = iliaques communs, iliaques externes, paramétriaux et sacrés)
- Les ganglions para-aortiques

Les métastases dans les ganglions inguinaux, dans les ganglions intra-abdominaux (autres que para-aortiques ou pelviens) sont considérés comme des métastases à distance **M1**

Extension ganglionnaire N pour les **cancers de l'endomètre** :

N1 Méta dans les ganglions pelviens

N2 Méta dans les ganglions para-aortiques avec ou sans atteinte des ganglions pelviens

Extension ganglionnaire N pour les **sarcomes utérins** :

N1 Méta dans les ganglions régionaux

11 Changements entre la 7ème et la 8ème édition de la classification TNM

Pas de changement par rapport à la classification TNM-7.

12 Remarques concernant la radiothérapie

Champ traité : le 1er relais ganglionnaire correspond aux ganglions obturateurs, iliaques externes et iliaques internes.

Champ traité : le 2ème relais ganglionnaire correspond aux ganglions iliaques communs, lombo aortiques et sus-claviculaires.

13 Acronymes

ADK	Adénocarcinome
CIM-O-3.2	Classification internationale des maladies oncologiques, 3ème édition, 2ème révision
EAH	Hyperplasie Endométriale Atypique
EIC	Carcinome intra-épithélial endométrial
EIN	Néoplasie Intra-épithéliale Endométrioïde
MMMT	Tumeur mixte mullérienne maligne
NA	Non applicable
SAI	Sans Autre Information
STUMP	Tumeur musculaire lisse à potentiel malin incertain du corps utérin *Uterine smooth muscle tumors of uncertain malignant potential (STUMP)*
Tis	Tumeur in situ
TNM	Classification TNM (*T : Tumour ; N : Node ; M : Metastases*)

14 Références

RNC– Formation avancée « Tumeurs gynécologiques » - Octobre 2022.

Manuel d'enregistrement des Tumeurs du RNC :

Note explicative sur les tumeurs gynécologiques - Généralités

Note explicative sur les tumeurs du col de l'utèrus

Brierley JD, Gospodarowicz MK, Wittekind C (Eds.), International Union Against Cancer (UICC) **TNM Classification of Malignant Tumours. 8th ed**. Oxford: Wiley-Blackwell, 2017. Trad. Fr. TNM Classification des Tumeurs Malignes, 8ème ed. Paris: Cassini, 2017

Fondation Registre du Cancer – Belgique (BCR) – Formation en gynécologie « Col et utérus » 25/03/2021

TNM Atlas. 7th edition. John Wiley & Sons, 2021 Brierley JD, Gospodarowicz MK, Wittekind C (Eds.), International Union Against Cancer (UICC)

WHO Classification of Tumours Editorial Board. **Female genital tumours**. Lyon (France): International Agency for Research on Cancer; 2020. (WHO classification of tumours series, 5th ed.; vol. 4). https://publications.iarc.fr/592

Sites internet consultés (août 2026) :

- https://www.cancerologiegynecologique.com/?page=sarcome-uterin
- Les sarcomes utérins sont rares par rapport aux fibromes, fréquents

Annexe 1 Classification OMS 2020 (5ème édition) des tumeurs du corps utérin

Source: WHO Classification of Tumours online: Female Genital Tumours 2020(5th ed.)

Tumeurs du corps utérin (Tumours of the uterine corpus)	
Tumeurs et précurseurs de l'épithélium endométrial (Endometrial epithelial tumours and precursors)	
Lésions précurseurs (Precursor lesions)	
Hyperplasie endométriale sans atypie (Endometrial hyperplasia without atypia)	**Pas de code**
Hyperplasie endométriale atypique / néoplasie intra-épithéliale endométrioïde (Endometrial atypical hyperplasia / endometrioid intraepithelial neoplasia)	**8380/2**
Carcinomes de l'endomètre	
Carcinome endométrioïde du corps utérin (Endometrioid carcinoma of the uterine corpus)	**8380/3**
Carcinome séreux du corps utérin (Serous carcinoma of the uterine corpus)	**8441/3**
Carcinome à cellules claires du corps utérin (Clear cell carcinoma of the uterine corpus)	**8310/3**
Carcinomes indifférenciés et dédifférenciés du corps utérin (Undifferentiated and dedifferentiated carcinomas of the uterine corpus)	**8020/3**
Carcinome mixte du corps utérin (Mixed carcinoma of the uterine corpus)	**8323/3**
Autres carcinomes de l'endomètre (Other endometrial carcinomas) - Mesonephric adenocarcinoma (Mesonephric adenocarcinoma) - Squamous cell carcinoma SAI (Squamous cell carcinoma NOS) - Mucinous carcinoma, gastric (gastrointestinal)–type (Mucinous carcinoma, gastric (gastrointestinal)–type) - Mesonephric-like adenocarcinoma (Mesonephric-like adenocarcinoma)	 **9110/3** **8070/3** **8144/3** **9111/3**
Carcinosarcome du corps utérin (Carcinosarcoma of the uterine corpus)	**8980/3**
Lésions tumorales (Tumour-like lesions)	
Polype de l'endomètre (Endometrial polyp)	**Pas de code**
Métaplasie endométriale (Endometrial metaplasia)	**Pas de code**
Réaction d'Arias-Stella du corps utérin (Arias-Stella reaction of the uterine corpus)	**Pas de code**
Tumeurs mésenchymateuses de l'utérus (Mesenchymal tumours of the uterus)	
Tumeurs du muscle lisse (Smooth muscle tumours)	
Léiomyome utérin (Uterine leiomyoma)	**8890/0**
Léiomyomatose intra-utérine (Intravenous leiomyomatosis)	**8890/1**
Tumeur musculaire lisse à potentiel malin incertain du corps utérin (STUMP) (Smooth muscle tumour of uncertain malignant potential of the uterine corpus)	**8897/1**
Léiomyome métastasé (Metastasizing leiomyoma)	**8898/1**
Léiomyosarcome utérin (Uterine leiomyosarcoma)	**8890/3**
Tumeurs stromales de l'endomètre et tumeurs apparentées (Endometrial stromal and related tumours)	
Nodule stromal endométrial (Endometrial stromal nodule)	**8930/0**
Sarcome stromal de l'endomètre de bas grade (Low-grade endometrial stromal sarcoma)	**8931/3**
Sarcome stromal de l'endomètre de haut grade (High-grade endometrial stromal sarcoma)	**8930/3**
Sarcome utérin indifférencié (Undifferentiated uterine sarcoma)	**8805/3**

Tumeurs mésenchymateuses diverses (Miscellaneous mesenchymal tumours)	
Tumeur utérine ressemblant à une tumeur du cordon sexuel ovarien (Uterine tumour resembling ovarian sex cord tumour)	**8590/1**
Tumeur à cellules épithélioïdes périvasculaires (PEComa) (Perivascular epithelioid cell tumour (PEComa)) : - Perivascular epithelioid tumour, benign (Perivascular epithelioid tumour, benign) - Perivascular epithelioid tumour, malignant (Perivascular epithelioid tumour, malignant)	 **8714/0** **8714/3**
Tumeur inflammatoire myofibroblastique (Inflammatory myofibroblastic tumour)	**8825/1**
Tumeurs mixtes épithéliales et mésenchymateuses (Mixed epithelial and mesenchymal tumours)	
Adénomyome du corps utérin (Adenomyoma of the uterine corpus)	**8932/0**
Adénomyome polypoïde atypique (Atypical polypoid adenomyoma)	**8932/0**
Adénosarcome du corps utérin (Adenosarcoma of the uterine corpus)	**8933/3**
Tumeurs diverses (Miscellaneous tumours)	
Tumeur neuroectodermique primitive centrale / Tumeur embryonnaire du SNC (Central primitive neuroectodermal tumour / CNS embryonal tumour)	**9473/3**
Tumeurs germinales du corps utérin (Germ cell tumours of the uterine corpus)	**9064/3**

Annexe 2 Classification TNM-8 du corps utérin - Endomètre

Source: UICC – TNM Atlas – 7th edition (2021).

Extension de la tumeur primitive: T

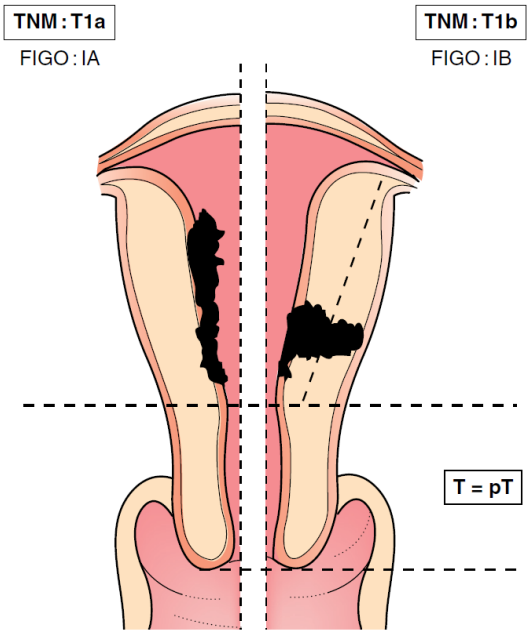

Fig. 437

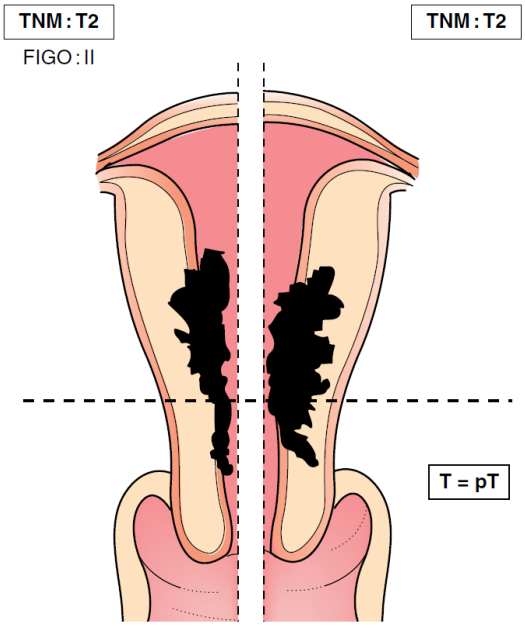

Fig. 438

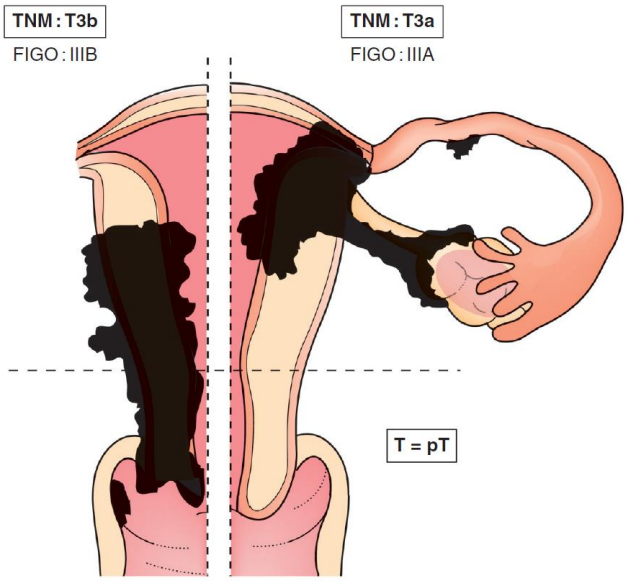

Fig. 439

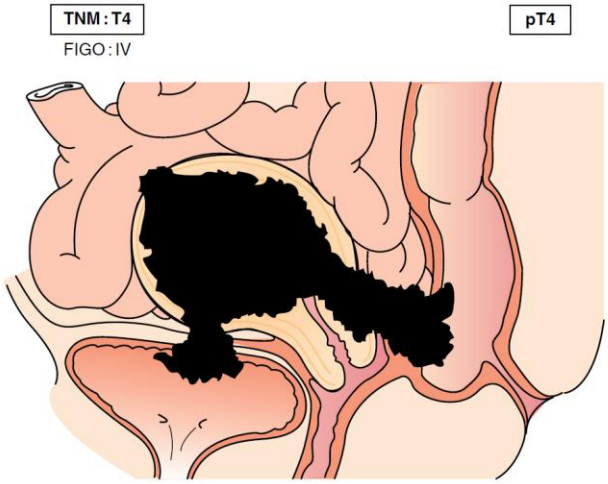

Fig. 440

Annexe 3 Classification TNM-8 du corps utérin – Leiomyosarcomes et sarcomes du stroma endométrial

Source: UICC – TNM Atlas – 7th edition (2021).

Extension de la tumeur primitive: T

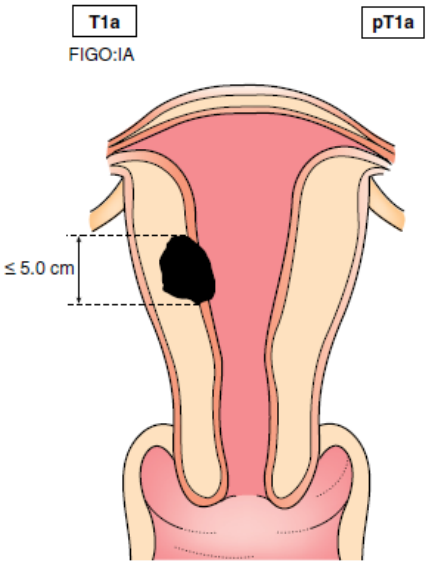

Fig. 442

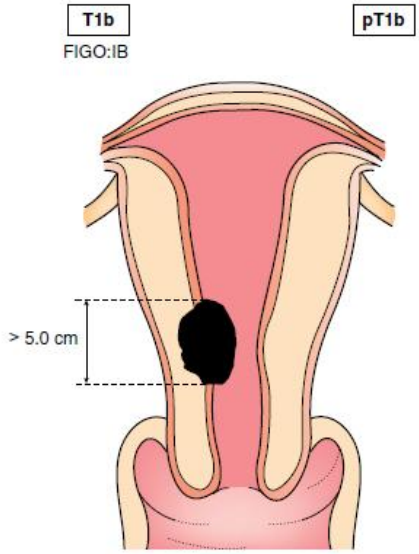

Fig. 443

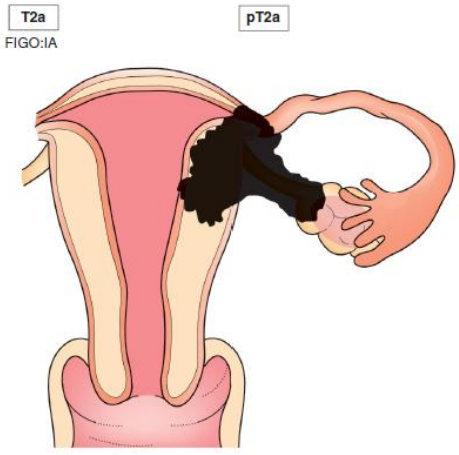

Fig. 444

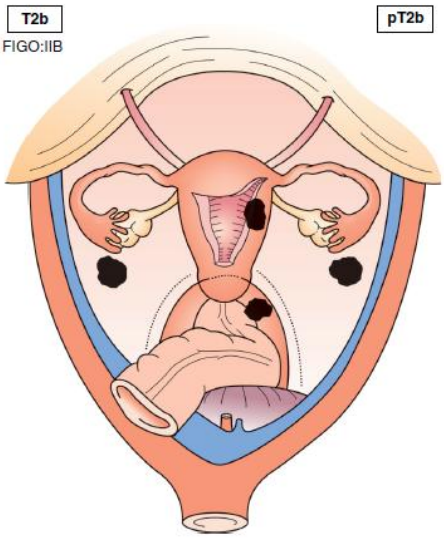

Fig. 445

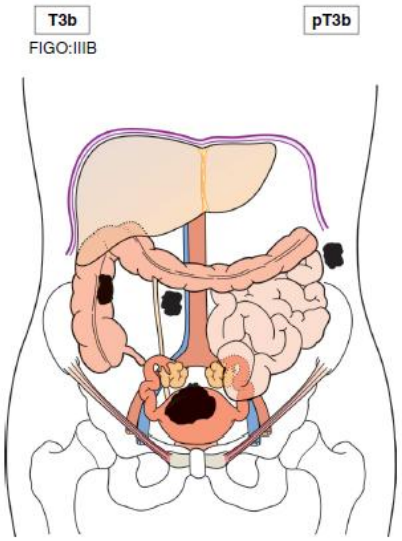

Fig. 447

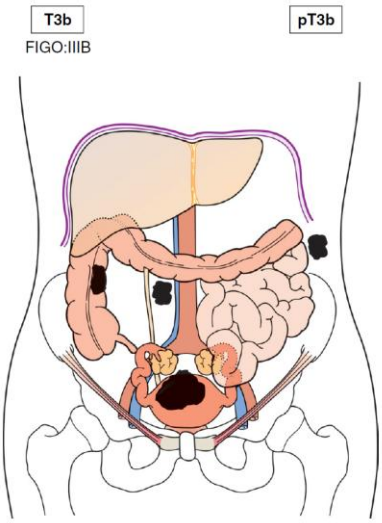

Fig. 447

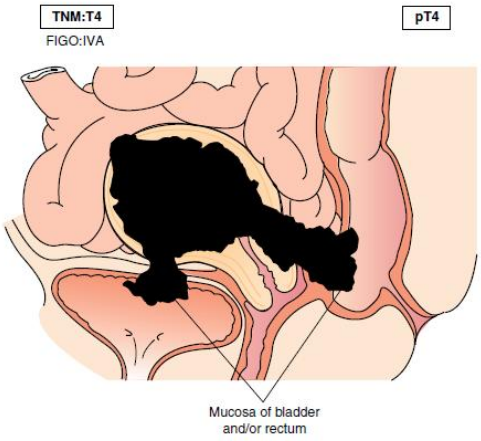

Fig. 448

Annexe 4 Classification TNM-8 du corps utérin – Adénosarcomes

Source: UICC – TNM Atlas – 7th edition (2021).

Extension de la tumeur primitive: T

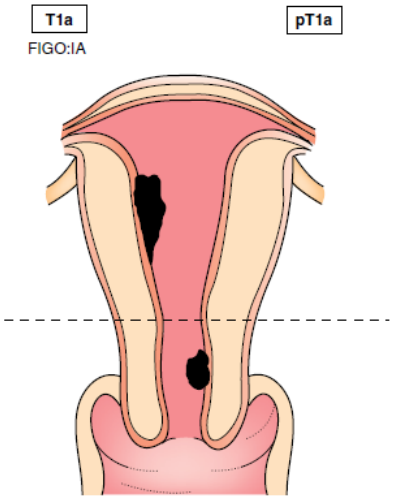

Fig. 449

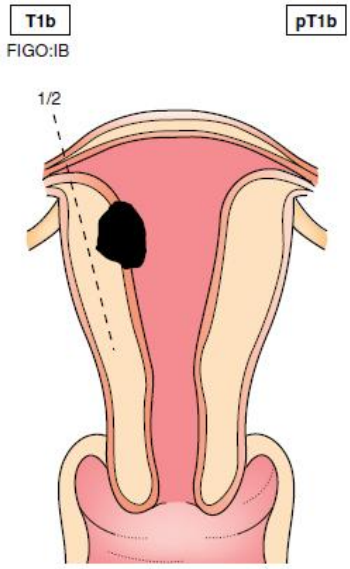

Fig. 450

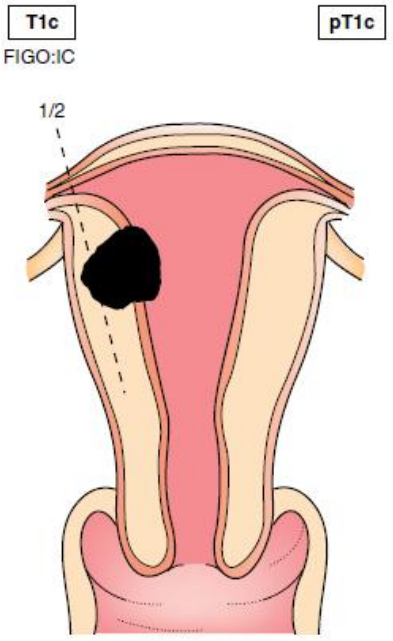

Fig. 451

Annexe 5 Classification OMS 2014 (4ème edition) des tumeurs du corps utérin

Source: Robert J. Kurman, Maria Luisa Carcangiu, C. Simon Herrington, Robert H. Young, (Eds.): WHO Classification of Tumours of Female Reproductive Organs.
IARC: Lyon 2014

Epithelial tumours and precursors	
Precursors	
Hyperplasia without atypia	
Atypical hyperplasia / Endometrioid intraepithelial neoplasia	8380/2*
Endometrial carcinomas	
Endometrioid carcinoma	8380/3
Squamous differentiation	8570/3
Villoglandular	8263/3
Secretory	8382/3
Mucinous carcinoma	8480/3
Serous endometrial intraepithelial carcinoma	8441/2*
Serous carcinoma	8441/3
Clear cell carcinoma	8310/3
Neuroendocrine tumours	
Low-grade neuroendocrine tumour	
Carcinoid tumour	8240/3
High-grade neuroendocrine carcinoma	
Small cell neuroendocrine carcinoma	8041/3
Large cell neuroendocrine carcinoma	8013/3
Mixed cell adenocarcinoma	8323/3
Undifferentiated carcinoma	8020/3
Dedifferentiated carcinoma	
Tumour-like lesions	
Polyp	
Metaplasias	
Arias-Stella reaction	
Lymphoma-like lesion	
Mesenchymal tumours	
Leiomyoma	8890/0
Cellular leiomyoma	8892/0
Leiomyoma with bizarre nuclei	8893/0
Mitotically active leiomyoma	8890/0
Hydropic leiomyoma	8890/0
Apoplectic leiomyoma	8890/0
Lipomatous leiomyoma (lipoleiomyoma)	8890/0
Epithelioid leiomyoma	8891/0
Myxoid leiomyoma	8896/0*
Dissecting (cotyledonoid) leiomyoma	8890/0
Diffuse leiomyomatosis	8890/1
Intravenous leiomyomatosis	8890/1
Metastasizing leiomyoma	8898/1
Smooth muscle tumour of uncertain malignant potential	8897/1
Leiomyosarcoma	8890/3
Epithelioid leiomyosarcoma	8891/3
Myxoid leiomyosarcoma	8896/3
Endometrial stromal and related tumours	
Endometrial stromal nodule	8930/0
Low-grade endometrial stromal sarcoma	8931/3
High-grade endometrial stromal sarcoma	8930/3
Undifferentiated uterine sarcoma	8805/3
Uterine tumour resembling ovarian sex cord tumour	8590/1*
Miscellaneous mesenchymal tumours	
Rhabdomyosarcoma	8900/3
Perivascular epithelioid cell tumour	
Benign	8714/0*
Malignant	8714/3*
Others	
Mixed epithelial and mesenchymal tumours	
Adenomyoma	8932/0
Atypical polypoid adenomyoma	8932/0
Adenofibroma	9013/0
Adenosarcoma	8933/3
Carcinosarcoma	8980/3
Miscellaneous tumours	
Adenomatoid tumour	9054/0
Neuroectodermal tumours	
Germ cell tumours	
Lymphoid and myeloid tumours	
Lymphomas	
Myeloid neoplasms	
Secondary tumours	