Registre National du Cancer LUXEMBOURG

LUXEMBOURG INSTITUTE OF HEALTH

Manuel d'enregistrement des Tumeurs

Note explicative
Tumeurs de la vulve C51et du vagin C52

Version 1.1 du 15 août 2026

Registre National du Cancer Luxembourg
1a-b, rue Thomas EDISON
L-1445 STRASSEN - Luxembourg

1 Tableau de mise à jour

Version	Date de validation	Objet de la modification
1.0	25/06/2026	Création du document Présentation de la note pendant l'atelier DMC du 25/06/2026.
1.1	15/08/2026	Intégration des remarques des DMC

2 Sommaire

1 Tableau de mise à jour 2
2 Sommaire 3
3 Cancers de la vulve 4
3.1 Rappel anatomique et topographie 4
3.2 Ganglions lymphatiques régionaux 4
3.3 Latéralité 4
3.4 Histologie 4
3.5 Morphologie 5
3.6 Classification TNM-8 6
3.6.1 Extension de la tumeur primitive : T 6
3.6.2 Extension ganglionnaire : N 7
3.7 Changements entre la 8ème et la 7ème édition de la classification TNM 7
4 Cancers du vagin 8
4.1 Rappel anatomique et topographie 8
4.2 Ganglions lymphatiques régionaux 9
4.3 Latéralité 9
4.4 Histologie 9
4.5 Morphologie 10
4.6 Classification TNM-8 10
4.6.1 Extension de la tumeur primitive : T 10
4.6.2 Extension ganglionnaire : N 11
4.7 Changements entre la 8ème et la 7ème édition de la classification TNM 11
5 Acronymes 12
6 Références 12
Annexe 1 - Classification OMS 2020 (5ème édition) des tumeurs de la vulve 13
Annexe 2 - Classification OMS 2020 (5ème édition) des tumeurs du vagin 15

3 Cancers de la vulve

3.1 Rappel anatomique et topographie

La vulve correspond à l'ensemble des organes génitaux externes féminins. Elle comprend notamment le mont du pubis, les grandes lèvres, les petites lèvres, le clitoris ainsi que le vestibule vulvaire dans lequel s'ouvrent l'urètre et le vagin. La vulve constitue la limite externe de l'appareil génital féminin et est en continuité avec le vagin au niveau de l'orifice vaginal.

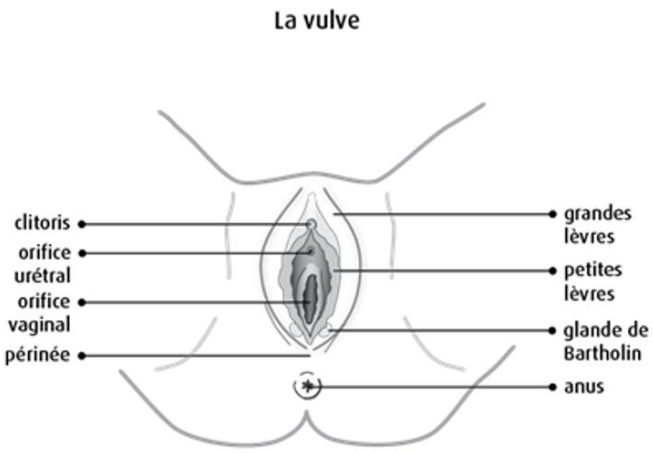

C51.0 Grande lèvre (incluant les glandes de Bartholin)

C51.1 Petite lèvre

C51.2 Clitoris

C51.8 Lésion à localisations contiguës de la vulve

C51.9 Vulve SAI

https://cancer.ca/fr

Attention : une tumeur de la peau des grandes lèvres ou de la vulve n'est pas enregistrée en **C44**, mais en **C51.0** (peau des grandes lèvres) ou **C51.9** (peau de la vulve).

3.2 Ganglions lymphatiques régionaux

Les ganglions lymphatiques régionaux de la vulve sont les ganglions fémoraux et inguinaux.

3.3 Latéralité

La latéralité n'est pas enregistrée pour les tumeurs des grandes lèvres et des petites lèvres.

3.4 Histologie

Environ 90% des cancers de la vulve sont des carcinomes malpighiens ; environ 5% sont des mélanomes. Les autres sont des adénocarcinomes (glandes de Bartholin).

3.5 Morphologie

Morphologies	Codes
Tumeurs épithéliales invasives	
Carcinome épidermoïde	**M-8070/3**
➢ HPV +	**M-8085/3**
➢ HPV -	**M-8086/3**
ADK : origine glandualaire	
ADK des glandes de Bartholin	Pas de code spécifique
ADK des glandes sudoripares	**M-8400/3**
Tumeurs épithéliales in situ	
Carcinome épidermoïde in situ	**M-8077/2**
Lésion de haut grade/dysplasie sévère/VIN II-III	**M-8077/2**
VIN différencié	**M-8071/2**
Maladie de Paget de la vulve (extra-mammaire)	**M-8542/3**

3.6 Classification TNM-8

Pour les nouveaux cas de cancer diagnostiqués à partir de l'année d'incidence 2018.

La classification TNM-8 ne s'applique qu'aux carcinomes primitifs de la vulve. Une confirmation histologique de la maladie est indispensable.

3.6.1 Extension de la tumeur primitive : T

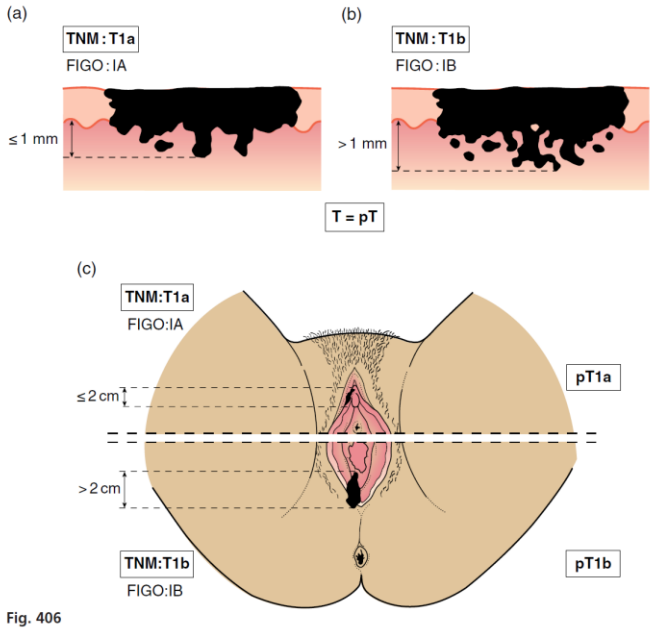

Fig. 406

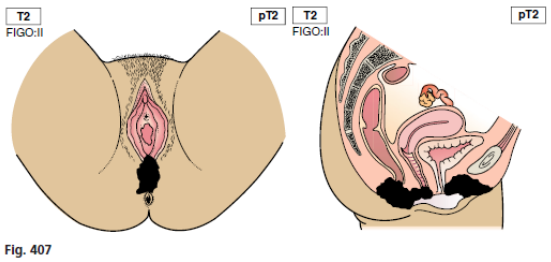

Fig. 407

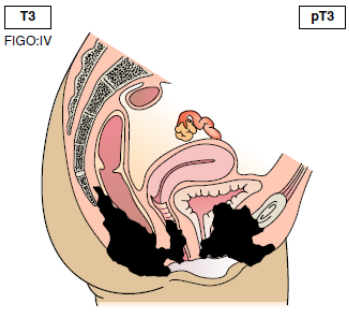

Fig. 408

Source: UICC – TNM Atlas – 7th edition (2021)

3.6.2 Extension ganglionnaire : N

Tenir compte du nombre de ganglions régionaux atteints, de la taille de la métastase ganglionnaire et de l'envahissement extra-capsulaire.

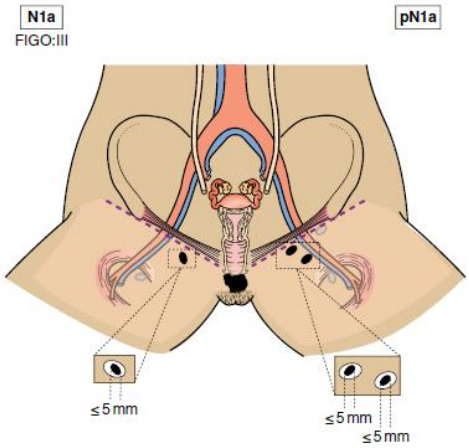

Fig. 409

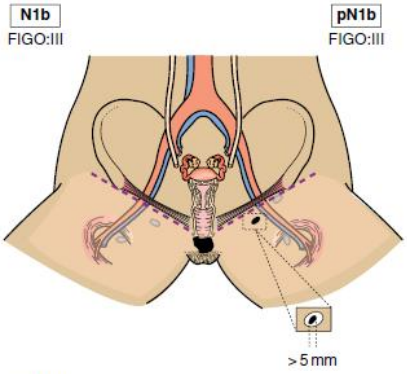

Fig. 410

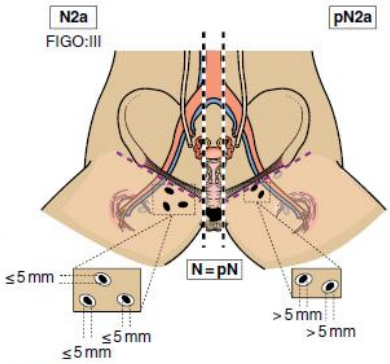

Fig. 411

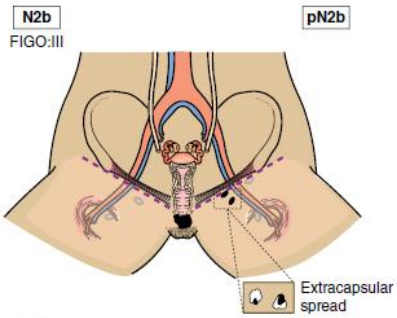

Fig. 412

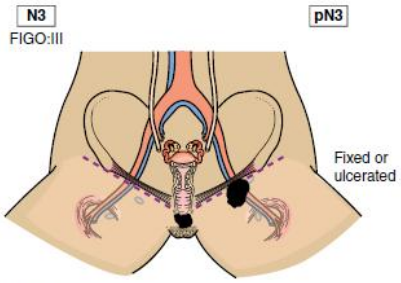

Fig. 413

Source: UICC – TNM Atlas – 7th edition (2021)

3.7 Changements entre la 8ème et la 7ème édition de la classification TNM

Pas de modification entre la 7ème et la 8ème édition du TNM.

4 Cancers du vagin

4.1 Rappel anatomique et topographie

Le vagin est un conduit musculo-membraneux situé entre la vessie et l'urètre en avant et le rectum en arrière. En haut, il s'insère autour du col utérin, qui fait saillie dans sa cavité. Les parois vaginales restent séparées du col par un cul-de-sac annulaire appelé fornix vaginal. En bas, le vagin s'ouvre dans le vestibule vulvaire

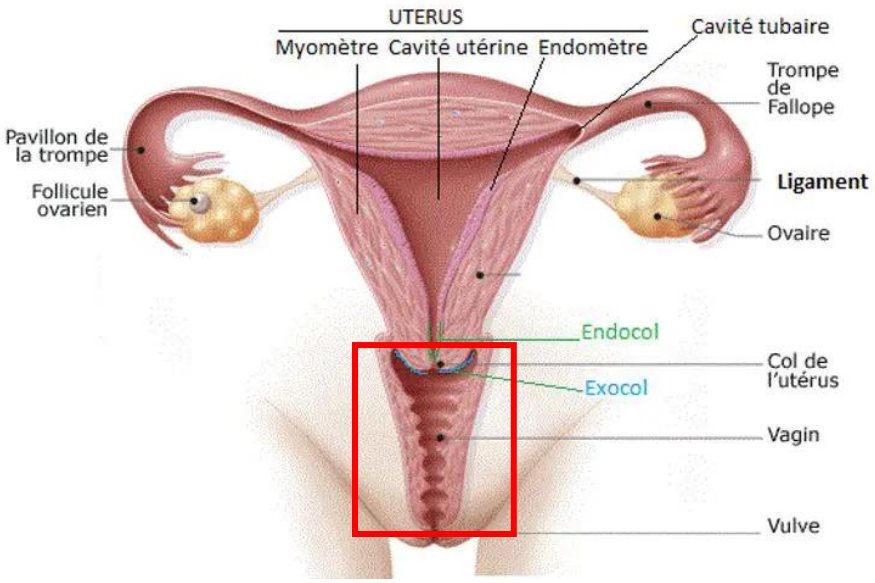

Un seul code topographique C52.9

Les tumeurs du vagin sont des tumeurs gynécologiques rares.

Il faut éliminer une tumeur du col ou de la vulve pour pouvoir poser le diagnostic de tumeur primitive du vagin.

- **Carcinome du vagin étendu à l'exocol avec atteinte de l'orifice externe du col**

  ➔ Coder en carcinome du col utérin (topo et TNM pour col utérin)

- **Carcinome du vagin étendu à la vulve**

  ➔ Coder en carcinome vulvaire (topo et **TNM vulve**)

- **Carcinome du vagin 5 ans après le traitement d'un carcinome du col en rémission complète**

  ➔ Considérer comme un carcinome primitif du vagin.

4.2 Ganglions lymphatiques régionaux

Les ganglions lymphatiques régionaux dépendent de la localisation de la tumeur dans le vagin :

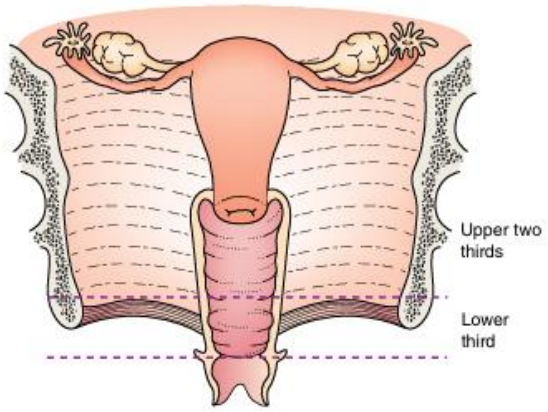

- **Deux tiers supérieurs du vagin** : ganglions pelviens incluant les ganglions obturateurs, iliaques internes (hypogastriques), iliaques externes et les ganglions pelviens sans précision.
- **Tiers inférieur du vagin** : ganglions inguinaux et fémoraux.

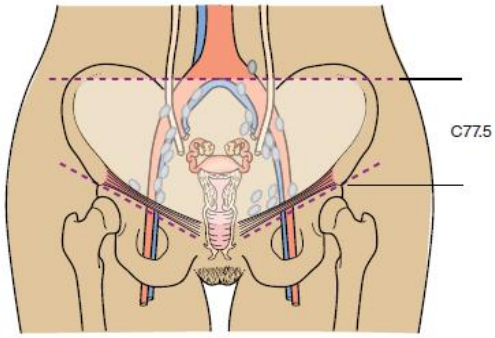

Fig. 415

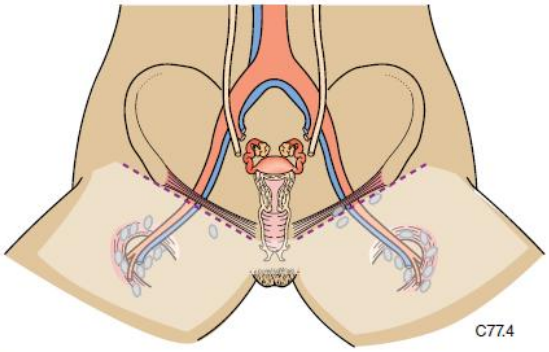

Fig. 416

Source: UICC – TNM Atlas – 7th edition (2021)

4.3 Latéralité

Le vagin n'est pas un organe pair, la latéralité est non applicable.

4.4 Histologie

Environ 90 % des tumeurs vaginales sont des carcinomes épidermoïdes et les 10 % restants sont des adénocarcinomes, des sarcomes et des mélanomes. Le carcinome à cellules claires est une variété d'adénocarcinome.

4.5 Morphologie

Morphologies	Codes
Tumeurs épithéliales invasives	
Carcinome épidermoïde	**M-8070/3**
➢ HPV +	**M-8085/3**
➢ HPV -	**M-8086/3**
Tumeurs épithéliales in situ	
Carcinome épidermoïde in situ	**M-8077/2**
Lésion de haut grade/dysplasie sévère/VaIN II-III	**M-8077/2**
Sarcomes	
Mülléries – Léiomyosarcomes SAI	**M-8890/3**
Rhabdomyosarcomes botryoïdes/embryonnaires (enfants)	**M-8910/3**
Mélanomes malins	

4.6 Classification TNM-8

Pour les nouveaux cas de cancer diagnostiqués à partir de l'année d'incidence 2018.

La classification du TNM-8 s'applique seulement aux carcinomes primitifs du vagin. Les tumeurs secondaires se développant dans le vagin d'origine génitale ou extra génitales doivent être exclues de la classification TNM-8 pour le vagin (cf. paragraphe 4.1).

4.6.1 Extension de la tumeur primitive : T

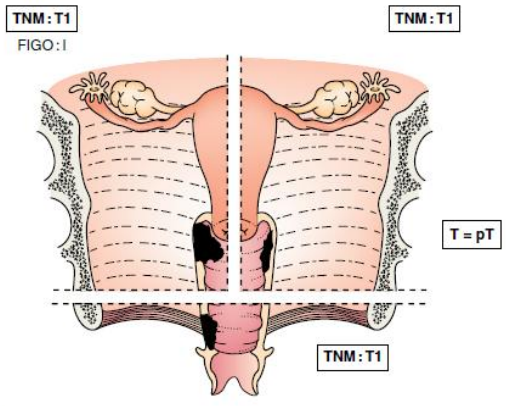

Fig. 417

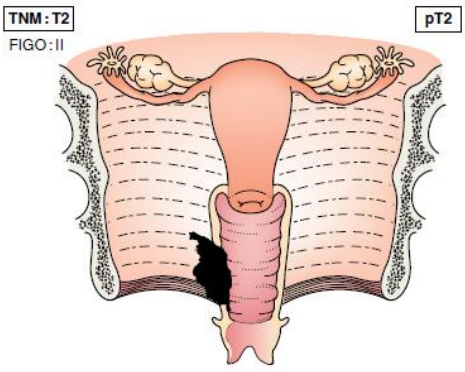

Fig. 418

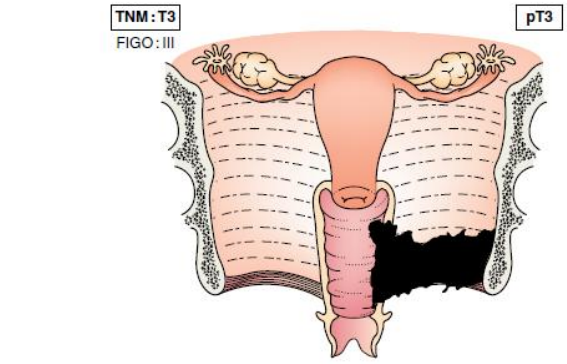

Fig. 419

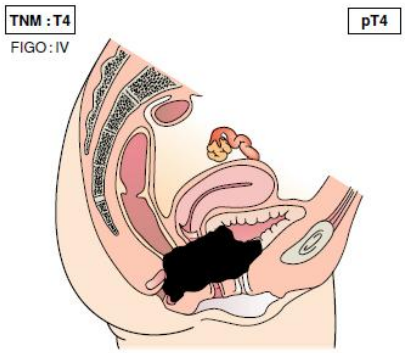

Fig. 420

Source: UICC – TNM Atlas – 7th edition (2021)

Remarques :

- Le terme clinique « pelvis gelé » signifie que la tumeur s'étend à la ou aux parois pelviennes. Il est classé T3.
- L'invasion de la paroi rectale ou de la paroi vésicale (et non de la muqueuse) est classée T2. L'atteinte muqueuse est classée T4.

4.6.2 Extension ganglionnaire : N

Tenir compte de la localisation de la tumeur dans le vagin (2/3 supérieurs versus 1/3 inférieur)

Une tumeur des deux tiers supérieurs du vagin avec métastases ganglionnaires inguinales est classée M1 (stade IVB).

Une tumeur du tiers inférieur du vagin avec métastases ganglionnaires pelviennes est classée M1 (stade IVB).

4.7 Changements entre la 8ème et la 7ème édition de la classification TNM

Pas de modification entre la 7ème et la 8ème édition du TNM.

5 Acronymes

ADK	Adénocarcinome
HPV	Human papillomavirus
VaIN	Néoplasie intra-épithéliale vaginale
VIN	Néopléasie intra-épithéliale vulvaire

6 Références

RNC– Formation avancée « Tumeurs gynécologiques » - Octobre 2022.

Manuel d'enregistrement des Tumeurs du RNC :

Note explicative sur les tumeurs gynécologiques - Généralités

Brierley JD, Gospodarowicz MK, Wittekind C (Eds.), International Union Against Cancer (UICC) **TNM Classification of Malignant Tumours. 8th ed**. Oxford: Wiley-Blackwell, 2017. Trad. Fr. TNM Classification des Tumeurs Malignes, 8ème ed. Paris: Cassini, 2017

Fondation Registre du Cancer – Belgique (BCR) – Formation en gynécologie « Col et utérus » 25/03/2021

TNM Atlas. 7th edition. John Wiley & Sons, 2021 Brierley JD, Gospodarowicz MK, Wittekind C (Eds.), International Union Against Cancer (UICC)

WHO Classification of Tumours Editorial Board. **Female genital tumours**. Lyon (France): International Agency for Research on Cancer; 2020. (WHO classification of tumours series, 5th ed.; vol. 4). https://publications.iarc.fr/592

Annexe 1 - Classification OMS 2020 (5ème édition) des tumeurs de la vulve

Source: WHO Classification of Tumours online: Female Genital Tumours 2020(5th ed.)

Tumeurs de la vulve	
Tumeurs épithéliales (Epithelial tumours)	
Lésions squameuses bénignes (Benign squamous lesions)	
Kératose séborrhéique (Seborrhoeic keratosis)	**None**
Condylome acuminé (Condyloma acuminatum)	**None**
Tumeurs et précurseurs des cellules squameuses (Squamous cell tumours and precursors)	
Lésions malpighiennes intra-épithéliales, associées au HPV, de la vulve (Squamous intraepithelial lesions, HPV-associated, of the vulva) - Lésion malpighienne intra-épithéliale de bas grade (Low-grade squamous intraepithelial lesion) - Lésion malpighienne intra-épithéliale de haut grade (High-grade squamous intraepithelial lesion)	**8077/0** **8077/2**
Néoplasie intra-épithéliale vulvaire, indépendante du HPV (Vulvar intraepithelial neoplasia, HPV-independent)	**8071/2**
Carcinome épidermoïde de la vulve associé au HPV (Squamous cell carcinoma, HPV-associated, of the vulva)	**8085/3**
Carcinome épidermoïde indépendant du HPV, de la vulve (Squamous cell carcinoma, HPV-independent, of the vulva)	**8086/3**
Carcinome épidermoïde SAI de la vulve (Squamous cell carcinoma NOS of the vulva)	**8070/3**
Carcinome basocellulaire (Basal cell carcinoma)	**8090/3**
Tumeurs et kystes glandulaires (Glandular tumours and cysts)	
Lésions glandulaires de type mammaire (Mammary-type glandular lesions)	
Hidradénome papillaire (Papillary hidradenoma)	**8405/0**
Syringome chondroïde (Chondroid syringoma)	**8940/0**
Fibroadénome (Fibroadenoma)	**9010/0**
Tumeur phyllode (Phyllodes tumour) : - Tumeur phyllodes SAI (Phyllodes tumour NOS) - Tumeur de Phyllodes, bénigne (Phyllodes tumour, benign) - Tumeur de Phyllodes, limite (Phyllodes tumour, borderline) - Tumeur de Phyllodes, maligne (Phyllodes tumour, malignant)	 **9020/1** **9020/0** **9020/1** **9020/3**
Adénocarcinome de type glande mammaire (Adenocarcinoma of mammary gland type)	**8500/3**
Lésions de la glande de Bartholin (Bartholin gland lesions)	
Kyste de la glande de Bartholin (Bartholin gland cyst)	**None**
Hyperplasie de la glande de Bartholin, adénome et adénomyome (Bartholin gland hyperplasia, adenoma, and adenomyoma) : - Adénome SAI (Adenoma NOS) - Adénomyome SAI (Adenomyoma NOS)	 **8140/0** **8932/0**
Carcinomes de la glande de Bartholin (Bartholin gland carcinomas) - Carcinome épidermoïde SAI (Squamous cell carcinoma NOS)	 **8070/3**

- Carcinome adénoïde kystique (Adenoid cystic carcinoma)	**8200/3**
- Carcinome peu différencié, SAI (Carcinoma, poorly differentiated, NOS)	**8020/3**
- Carcinome adénosquameux (Adenosquamous carcinoma)	**8560/3**
- Tumeur neuroendocrine SAI (Neuroendocrine tumour NOS)	**8240/3**
- Carcinome myoépithélial (Myoepithelial carcinoma)	**8982/3**
- Carcinome épithélial-myoépithélial (Epithelial–myoepithelial carcinoma)	**8562/3**
- Carcinome épidermoïde, HPV-positif (Squamous cell carcinoma, HPV-positive)	**8085/3**
Autres kystes de la vulve	**None**
Adénocarcinomes d'autres types	
Maladie de Paget (Paget disease)	**8542/3**
Carcinomes des glandes sudoripares (Carcinomas of sweat gland origin)	**8400/3**
Adénocarcinome de type intestinal (Adenocarcinoma of intestinal type)	**8144/3**
Tumeurs des cellules germinales	
Tumeurs germinales de la vulve (Germ cell tumours of the vulva) :	
- Tumeur des cellules germinales SAI (Germ cell tumour NOS)	**9064/3**
- Tumeur du sac vitellin SAI (Yolk sac tumour NOS)	**9071/3**

Annexe 2 - Classification OMS 2020 (5ème édition) des tumeurs du vagin

Source: WHO Classification of Tumours online: Female Genital Tumours 2020(5th ed.)

Tumeurs du vagin (Tumours of the vagina)	
Tumeurs épithéliales (Epithelial tumours)	
Lésions malpighiennes bénignes (Benign squamous lesions)	
Condyloma acuminatum (voir tumeurs de la vulve) (Condyloma acuminatum (see Tumours of the vulva))	**None**
Papillome spongieux du vagin (Squamous papilloma of the vagina)	**8052/0**
Atrophie du vagin (Atrophy of the vagina)	**None**
Polype tubulosquameux (Tubulosquamous polyp)	**None**
Tumeurs et précurseurs des cellules squameuses (Squamous cell tumours and precursors)	
Lésions malpighiennes intra-épithéliales du vagin (Squamous intraepithelial lesions of the vagina) : - Lésion malpighienne intra-épithéliale de bas grade (Low-grade squamous intraepithelial lesion) - Lésion malpighienne intra-épithéliale de haut grade (High-grade squamous intraepithelial lesion)	**8077/0** **8077/2**
Carcinome épidermoïde associé au HPV, du vagin (Squamous cell carcinoma, HPV-associated)	**8085/3**
Carcinome épidermoïde indépendant du HPV, du vagin (Squamous cell carcinoma, HPV-independent)	**8086/3**
Carcinome épidermoïde SAI du vagin (Squamous cell carcinoma NOS of the vagina)	**8070/3**
Lésions glandulaires bénignes (Benign glandular lesions)	
Adénome villositaire (Villous adenoma)	**8261/0**
Papillome mullérien du vagin (Mullerian papilloma of the vagina)	**None**
Adénose vaginale (Vaginal adenosis)	**None**
Endocervicose du vagin (Endocervicosis of the vagina)	**None**
Kystes du vagin (Cysts of the vagina)	**None**
Tumeurs glandulaires (Glandular tumours)	
Adénocarcinome du vagin associé au HPV (Adenocarcinoma, HPV-associated, of the vagina) : - Adénocarcinome SAI (Adenocarcinoma NOS) - Adénocarcinome, associé au HPV (Adenocarcinoma, HPV-associated)	 **8140/3** **8483/3**
Carcinome endométrioïde du vagin (Endometrioid carcinoma of the vagina)	**8380/3**
Carcinome à cellules claires du vagin (Clear cell carcinoma of the vagina)	**8310/3**
Carcinome mucineux du vagin, de type gastrique (Mucinous carcinoma, gastric type, of the vagina)	**8482/3**
Carcinome mucineux de type intestinal du vagin (Mucinous carcinoma, intestinal type, of the vagina)	**8480/3**
Adénocarcinome mésonéphrique du vagin (Mesonephric adenocarcinoma of the vagina)	**9110/3**
Carcinosarcome du vagin (Carcinosarcoma of the vagina)	**8980/3**

Autres tumeurs épithéliales (Other epithelial tumours)	
Tumeurs mixte du vagin (Mixed tumour of the vagina)	**8940/0**
Adénocarcinome d'origine de la glande de Skene (Adenocarcinoma of Skene gland origin)	**8140/3**
Carcinome adénosquameux du vagin (Adenosquamous carcinoma of the vagina)	**8560/3**
Carcinome adénoïde basal du vagin (Adenoid basal carcinoma of the vagina)	**8098/3**
Tumeurs mixtes épithéliales et mésenchymateuses (Mixed epithelial and mesenchymal tumours)	
Adénosarcome du vagin (Adenosarcoma of the vagina)	**8933/3**
Tumeurs diverses	
Tumeurs germinales du vagin (Germ cell tumours of the vagina)	**9064/3**