Registre National du Cancer LUXEMBOURG

LUXEMBOURG INSTITUTE OF HEALTH

Manuel d'enregistrement des Tumeurs

Note explicative
Tumeurs gynécologiques : généralités

Version 1.1 du 15 août 2026

Registre National du Cancer Luxembourg
1a-b, rue Thomas EDISON
L-1445 STRASSEN – Luxembourg

1. Tableau de mise à jour

Version	Date de validation	Objet de la modification
1.0	25/06/2026	Création du document
1.1	15/08/2026	Présentation de la note pendant l'atelier DMC du 25/06/2026. Intégration des remarques des DMC

2. Sommaire

1. Tableau de mise à jour 2
2. Sommaire 3
3. Introduction 4
4. Rappel anatomique 4
5. Latéralité 6
6. Topographie 7
7. Histologie 8
8. Classification des Tumeurs gynécologiques 9
9. Classification TNM & FIGO 10
   9.1. Points communs entre la classification FIGO et la classification TNM 11
   9.2. Différences, point d'attention entre la classification FIGO et la classification TNM ... 11
10. Procédures diagnostiques et thérapeutiques 11
11. Intérêt des résultats de cytologie 12
12. Acronymes 13
13. Références 13

Annexe 1 – Classification OMS 2020 (5ème édition) des Tumeurs génitales féminines 14

Tumeurs du ligament large utérin et autres ligaments utérins 14

Néoplasme neuroendocriniens de l'appreil génital féminin 15

Prolifération et néoplasies hématolymphoïdes 15

Tumeurs mésenchymateuses de l'appareil génital inférieur 16

Lésions mélanocytaires 17

Autres syndromes tumoraux génétiques de l'appareil génital féminin 18

3. Introduction

Cette note explicative présente une vue d'ensemble des tumeurs gynécologiques.

Elle complète les **notes explicatives par organe** qui sont les documents de référence pour l'enregistrement d'une tumeur gynécologique.

4. Rappel anatomique

L'appareil génital féminin est formé des organes génitaux externes et des organes génitaux internes.

- **Organes génitaux externes :** la vulve
- **Organes génitaux internes** :
  - Le vagin
  - L'utérus qui comprend le col de l'utérus et le corps de l'utérus
  - Les trompes de Fallope
  - Les ovaires

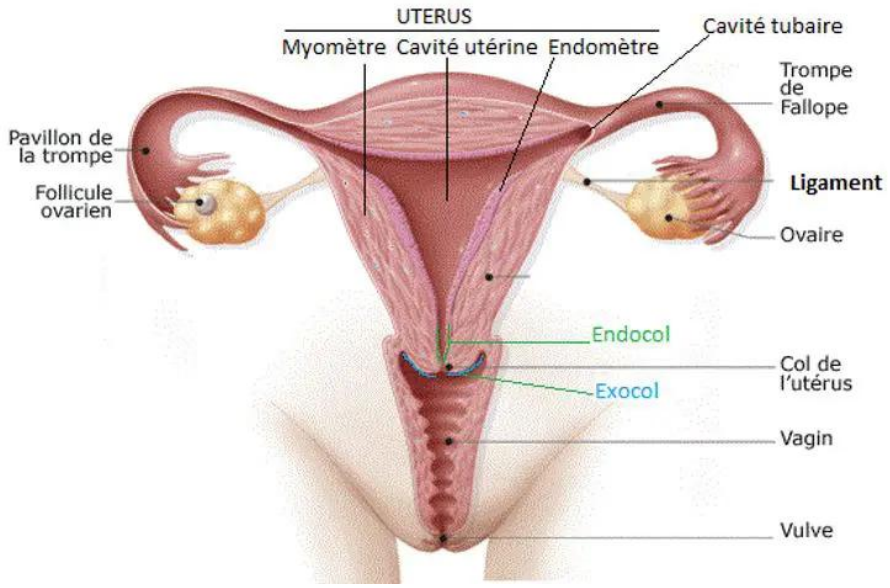

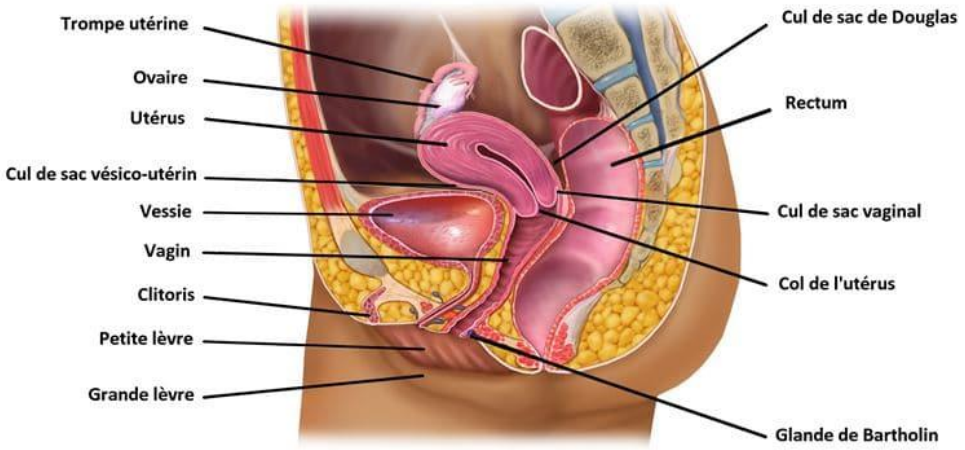

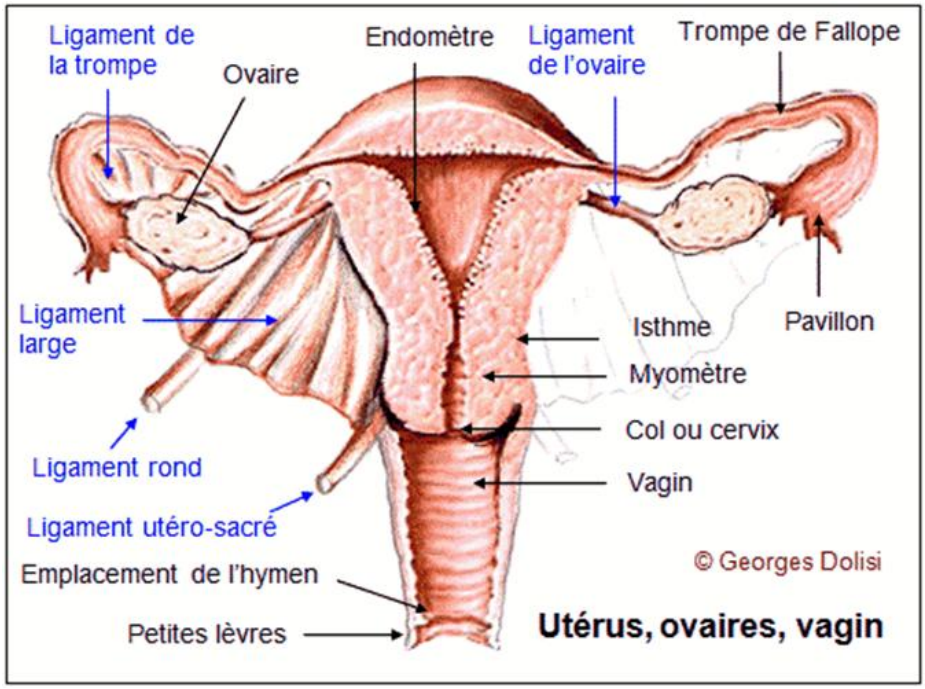

- La **vulve** correspond aux organes génitaux externes féminins. Elle comprend notamment les grandes lèvres, les petites lèvres, le clitoris, le vestibule vulvaire (orifice vaginal et méat urétral) et les glandes vestibulaires. La vulve est située dans le périnée
- **Le vagin** est un organe en forme de tube, de 10 à 15 cm de long, très extensible. Il est tapissé par un épithélium malpighien non kératinisé. Il s'étend de l'utérus à la vulve. Il est situé postérieurement à la vessie urinaire et à l'urètre, antérieurement au rectum.
- **L'utérus** est un organe musculaire lisse d'environ 7 cm, de forme triangulaire, dans lequel se développe l'embryon puis le fœtus. Il est creusé d'une mince cavité : la cavité utérine. Celle-ci est tapissée par une muqueuse particulière, l'endomètre, qui desquame tous les

mois (s'il n'y a pas eu fécondation) au moment des règles. Cette muqueuse repose sur une couche externe épaisse de fibres musculaires : le myomètre.

- **Le col utérin** assure la communication entre la cavité utérine et le vagin, il comprend deux parties :
    - L'exocol, partie inférieure du col au contact du vagin, est tapissé par un épithélium pavimenteux stratifié non kératinisé.
    - L'endocol, partie supérieure du col au contact de la cavité utérine, est tapissé par un épithélium glandulaire cylindrique mucosécrétant.
- **Les ovaires** sont attachés à l'utérus par un ligament. Un des ovaires produit chaque mois, de la puberté à la ménopause, un ovocyte. Les ovaires sont les gonades féminines. Ils produisent les ovocytes ainsi que les hormones sexuelles féminines (principalement les œstrogènes et la progestérone).
- **Les trompes utérines (ou trompes de Fallope)** sont des conduits qui s'étendent de l'utérus jusqu'à l'ovaire. A ce niveau, leurs extrémités en forme d'entonnoir frangé, appelées pavillon, s'ouvrent dans la cavité péritonéale face à l'ovaire.

Remarques :

- Les **annexes** utérines sont constituées des ovaires et des trompes de Fallope. Une annexectomie droite désigne une résection de l'ovaire droit et de la trompe de Fallope droite.
- L'utérus est couvert en partie par le péritoine. Il se reflète de l'utérus au rectum et à la vessie urinaire, formant ainsi deux replis : le **cul de sac de Douglas** et le **cul-de-sac vésico-utérin**, respectivement. Plusieurs ligaments péritonéaux soutiennent l'utérus et le maintiennent en place : le ligament large, le ligament rond, le ligament cardinal, le ligament utérosacré et le ligament pubocervical.
- Le **paramètre** est une bande de tissu fibreux, situé sous le ligament large, de part et d'autre du col utérin jusqu'à la paroi pelvienne et sépare la portion supra vaginale du col de l'utérus (cervix) et la vessie. On y retrouve notamment le ligament ovarien qui relie l'ovaire à la surface latérale de l'utérus. En raison de cette proximité anatomique, en cas de résection des ovaires une partie du paramètre sera très souvent aussi réséqué.

5. Latéralité

La latéralité est applicable pour les ovaires et les trompes de Fallope.

Se référer au **Document d'aide à la codification « Codes topo organes pairs ou apparentés ».**

6. Topographie

Les codes topographiques des tumeurs gynécologiques vont de **C51 à C58**.

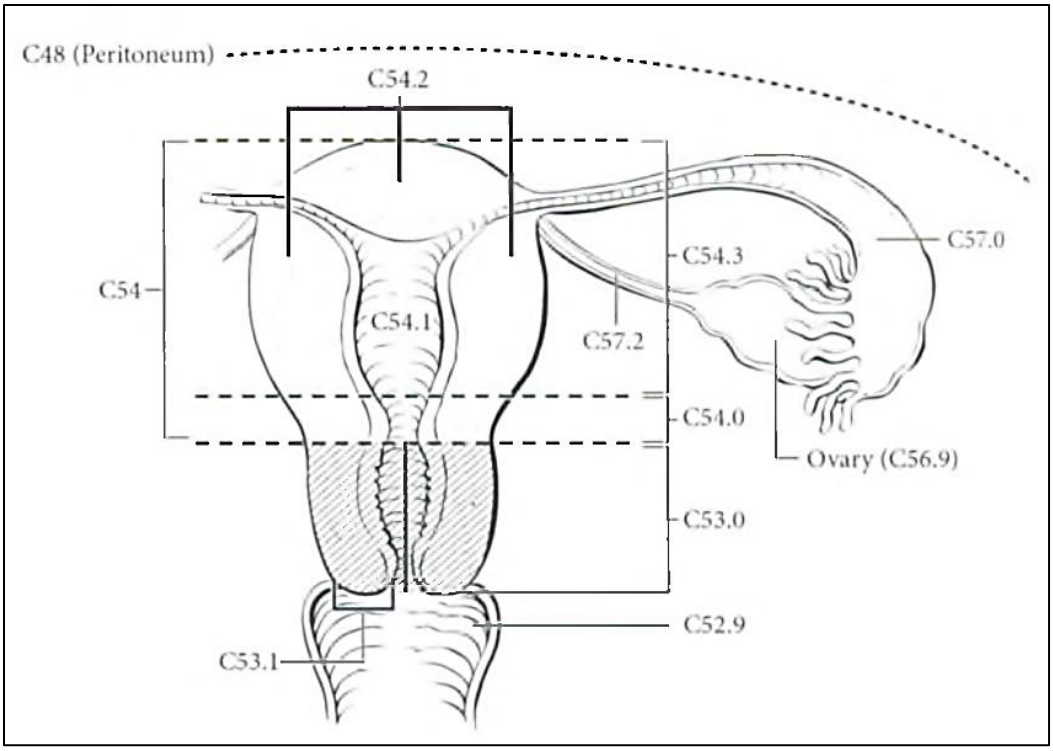

C51. * Vulve
C52.9 Vagin SAI
C53. * Col utérin
C53.0 Endocol
C53.1 Exocol
C53.8 Lésion à localisations contiguës du col utérin
C53.9 Col utérin
C54. * Corps utérin
C54.0 Isthme *utérin* ➔ *code à éviter*
C54.1 Endomètre
C54.2 Myomètre
C54.3 *Fond utérin* ➔ *code à éviter*
C54.8 Lésion à localisations contiguës du corps utérin
C54.9 Corps utérin SAI
C55.9 *Utérus SAI* ➔ *code à éviter*
C56.9 Ovaire
C57. * Organes génitaux féminins, autres et non spécifiés
C57.0 Trompe de Fallope
C57.1 Ligament large
C57.2 Ligament rond
C57.3 Paramètre
C57.4 Annexes de l'utérus
C57.7 Autres régions spécifiées
C57.8 *Lésion à localisations contiguës* ➔ *code à éviter*
C57.9 *Appareil génital féminin SAI* ➔ *code à éviter*
C58.9 Placenta

7. Histologie

Les types histologiques des tumeurs gynécologiques dépendant de l'organe. On retrouve principalement :

- **C51-C52-C53** : Surtout des tumeurs épidermoïdes
- **C54** : Surtout ADK
- **C56-C57** : Très divers

NB : Lésions épidermoïdes de haut grade = lésions avec dysplasie modérée ou sévère

Sites topographiques	Morphologies générales rencontrées
Ovaires, trompes de Fallope, péritoine	Les cancers de l'ovaire sont majoritairement des tumeurs épithéliales (90%). On rencontre également des tumeurs du mésenchyme et des cordons sexuels (5 à 6%) ainsi que des tumeurs germinales (0,5 à 5%).
Corps utérin	La morphologie dépend de la sous-localisation d'origine. Les cancers de l'endomètre sont principalement des carcinomes, le plus souvent des adénocarcinomes. Plus rarement, il peut s'agir de tumeurs mixtes ou de sarcomes. Les cancers du myomètre sont surtout des sarcomes.
Col utérin	90% des cancers du col sont des carcinomes épidermoïdes développés à partir de l'exocol et 10% sont des adénocarcinomes développés à partir de l'endocol.
Vulve	Les cancers de la vulve sont principalement des carcinomes malpighiens.
Vagin	Les cancers du vagin sont principalement des carcinomes malpighiens, mais peuvent plus rarement correspondre à des adénocarcinomes, des mélanomes et des sarcomes

Remarques :

➢ Certains types de tumeurs peuvent être observés dans plusieurs organes gynécologiques féminins, car associés à un type tissulaire plutôt qu'à un organe spécifique. C'est notamment le cas des tumeurs mésenchymateuses, des néoplasies neuroendocrines, des néoplasies hémato-lymphoïdes et des lésions mélanocytaires (cf. **annexe 1** de ce document).

8. Classification des Tumeurs gynécologiques

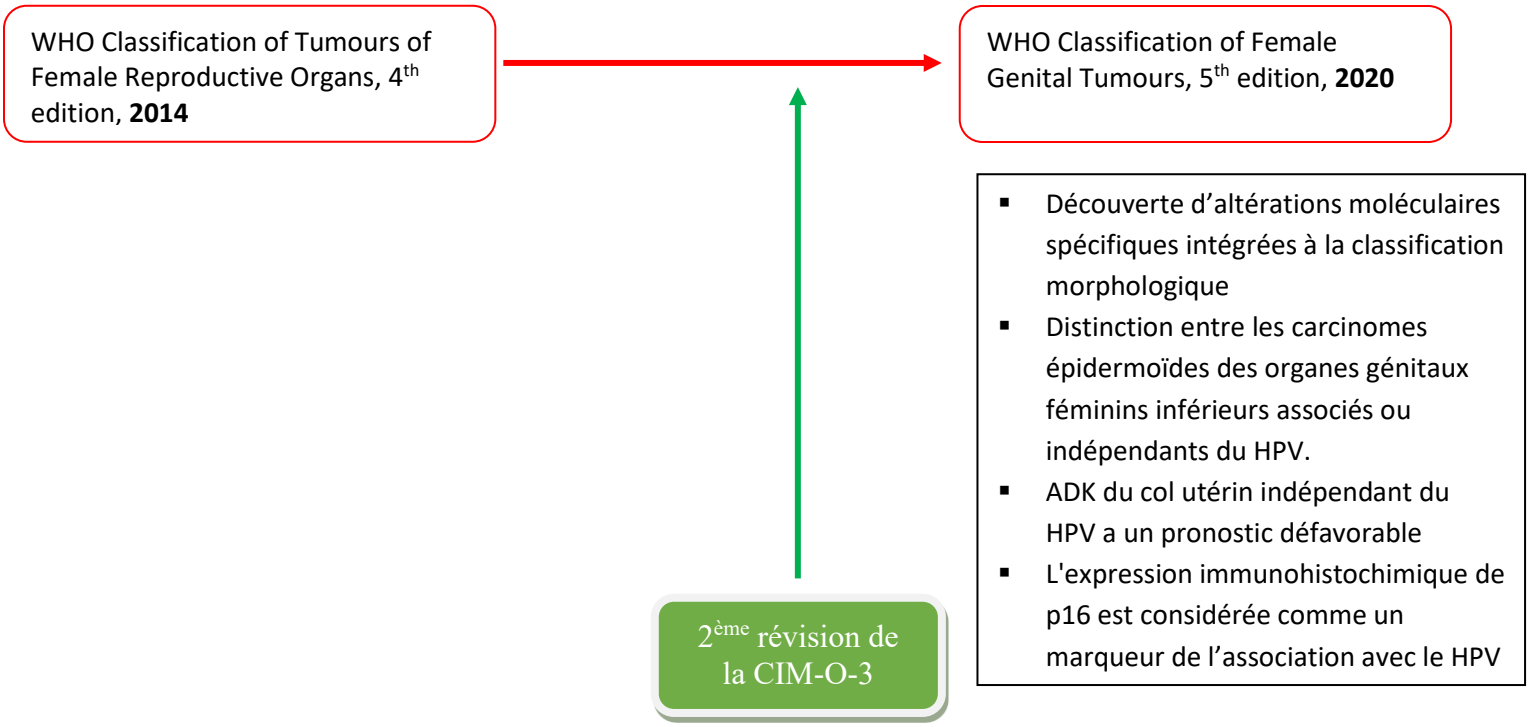

Actuellement, la classification de référence est la **classification OMS 2020 des Tumeurs gynécologiques (*Blue Book*, 5ème édition)**.

La **2ème révision de la CIM-O-3** intègre quasiment tous les nouveaux codes de la classification OMS 2020 des Tumeurs gynécologiques. Si certains nouveaux codes de la classification OMS 2020 ne sont pas encore disponibles ➔ signaler à l'équipe RNC un nouveau code utilisé par les anatomopathologistes qui serait à intégrer dans le fichier Excel de l'ensemble des codes morphologiques disponibles.

En raison des nombreuses modifications apportées aux codes morphologiques lors de la 2ème révision de la CIM-O-3, la Table Excel des codes morphologiques du RNC doit être utilisée pour le codage des cancers gynécologiques, et non le livre de la CIM-O-3 !

9. Classification TNM & FIGO

Pour les tumeurs gynécologiques, il existe deux systèmes de classification pour déterminer le stade des tumeurs :

- La classification TNM : classification de référence pour le RNC
- La classification FIGO **(Fédération Internationale de Gynécologie et d'Obstétrique) :** classification spécifique aux tumeurs gynécologiques.

La section des tumeurs gynécologiques du TNM intègre une correspondance avec les stades FIGO
➔ Attention : utiliser les colonnes correspondant au TNM et non celles réservées au FIGO. Le RNC n'utilise pas la classification FIGO.

Exemple : Extrait de la classification clinique TNM-8 du col de l'utérus

Catégories TNM	Stades FIGO	Définition
TX		Renseignements insuffisants pour classer la tumeur primitive
T0		Pas de signe de tumeur primitive
Tis		Carcinome in situ (carcinome préinvasif)
T1	I	Tumeur limitée au col[a]
T1a[b,c]	IA	Carcinome invasif diagnostiqué uniquement par examen microscopique. Profondeur de l'invasion stromale ≤ 5 mm mesurée depuis la base de l'épithélium et extension horizontale ≤ 7 mm[d]
T1a1	IA1	Invasion stromale ≤ 3 mm en profondeur et ≤ 7 mm en extension horizontale
T1a2	IA2	Invasion stromale > 3 mm et ≤ 5 mm en profondeur et ≤ 7 mm en extension horizontale
T1b	IB	Lésion cliniquement visible limitée au col, ou lésion microscopique > T1a/IA2
T1b1	IB1	Lésion cliniquement visible ≤ 4,0 cm dans sa plus grande dimension
T1b2	IB2	Lésion cliniquement visible > 4,0 cm dans sa plus grande dimension

9.1. Points communs entre la classification FIGO et la classification TNM

La classification TNM et la classification FIGO sont deux classifications internationales qui sont utilisées pour évaluer l'extension d'une tumeur gynécologique et du péritoine.

Ces deux classifications aident à la prise de décision du pronostic et de la prise en charge thérapeutique.

Elles comportent toutes deux plusieurs stades.

9.2. Différences, point d'attention entre la classification FIGO et la classification TNM

Dans le TNM, le critère N (atteinte ganglionnaire) est indépendant. Dans la classification FIGO, l'envahissement ganglionnaire peut dans certains cas impacter le stade global.

Attention : le parallèle entre la classification FIGO et la classification TNM n'est pas toujours évident !

➢ Exemple col de l'utérus : La mise à jour de la classification FIGO de 2018 n'est pas reprise de manière équivalente dans le TNM 8e édition. En FIGO 2018, les sous-catégories du stade IB ont été modifiées et l'atteinte des ganglions para-aortiques est considérée comme une atteinte ganglionnaire régionale.

➢ Exemple corps de l'utérus : les ganglions régionaux sont les ganglions pelviens et para-aortiques. Dans la classification FIGO, le stade IIIc peut correspondre en TNM soit à un N1 soit à un N2 selon le niveau d'atteinte.

➢Au niveau des tumeurs des ovaires, des trompes et du péritoine, la classification TNM est applicable aux tumeurs épithéliales, stromales ainsi qu'aux tumeurs borderline.

Une catégorie IIIc FIGO ne donne aucune indication sur l'extension aux ganglions.

Une tumeur FIGO IV est une tumeur de stade M1 mais ne donne aucune information sur la catégorie T ou N.

➔ Déduire un stade TNM à partir d'un stade FIGO est compliqué !

➔ **Il est important de toujours bien utiliser la classification TNM** !

10. Procédures diagnostiques et thérapeutiques

Plusieurs types de procédures existent au niveau des tumeurs gynécologiques :

- Cytologies réalisées à partir de frottis du col utérin ou de prélèvements de liquide de rinçage péritonéal/abdominal.
    - La cytologie nécessite une confirmation histologique sauf s'il existe des arguments cliniques suffisants (avis du clinicien). La cytologie péritonéale est un examen

diagnostique important, surtout pour les tumeurs des ovaires/Trompes de Fallope car un résultat positif peut être une indication pour une thérapie adjuvante.

- Biopsie du col utérin
- Procédures thérapeutiques/mini-invasives : excision de la zone de transformation à l'anse large, excision électrochirurgicale à l'anse, conisation (la conisation peut être thérapeutique ou diagnostique selon l'étendue de la tumeur et le morceau prélevé lors de la conisation).
- Procédures thérapeutique/ chirurgicale radicale :
    - Hystérectomie : elle peut être limitée au corps et au col de l'utérus, ou étendue aux annexes (trompes, ovaires). L'hystérectomie élargie (ou opération de Wertheim) est une hystérectomie incluant aussi les paramètres, les annexes et les ganglions lymphatiques

11. Intérêt des résultats de cytologie

Il est important d'avoir les résultats de cytologie pour les cancers gynécologiques afin de pouvoir déterminer correctement la date d'incidence. En effet, les cytologies, comme les histologies, peuvent apporter une confirmation microscopique de cancer.

- Cytologie (résultat : suspect) + histologie (confirmation cancer) moins de 3 mois après la cytologie ➔ Coder date d'incidence = date de la cytologie.
- Cytologie (cellules malignes) + histologie (confirmation cancer) moins de 3 mois après la cytologie ➔ Coder date d'incidence = date de la cytologie.
- Cytologie (résultat : suspect) + histologie (confirmation cancer) plus de 3 mois après la cytologie ➔ Coder date d'incidence = date de la cytologie.
- Cytologie (cellules malignes) + histologie (confirmation cancer) plus de 3 mois après la cytologie ➔ Coder date d'incidence = date de la cytologie.
- Cytologie (résultat non contributif / indéterminé / caractère malin non déterminé) + histologie (confirmation cancer) après la cytologie ➔ Coder date d'incidence = date de l'histologie (quel que soit le délai entre date cytologie et date histologie).

12. Acronymes

ADK	Adénocarcinome
FIGO	Fédération Internationale de Gynécologie et d'Obstétrique
OMS / *WHO*	Organisation Mondiale de la Santé / *World Health Organisation*
SAI	Sans Autre Indication

13. Références

RNC– Formation avancée « Tumeurs gynécologiques » - Octobre 2022.

Manuel d'enregistrement des Tumeurs du RNC :

Note explicative sur les tumeurs des ovaires, des trompes de Fallope et du péritoine

Note explicative sur les tumeurs du col utérin

Note explicative sur les tumeurs du corps utérin

Note explicative sur les tumeurs du vagin et de la vulve

Note explicative sur les tumeurs trophoblastiques

BCR – Formations en gynécologie – 2021
https://kankerregister.org/fr/profplatform/programmes-de-soins/gynecologie

WHO Classification of Tumours Editorial Board. Female genital tumours. Lyon (France): International Agency for Research on Cancer; 2020. (WHO classification of tumours series, 5th ed.; vol. 4). https://publications.iarc.fr/592

Annexe 1 – Classification OMS 2020 (5ème édition) des Tumeurs génitales féminines

Codes morphologiques non repris dans les notes explicatives par organe

Source: WHO Classification of Tumours online: Female Genital Tumours, 2020 (5th ed.)

Tumeurs du ligament large utérin et autres ligaments utérins

Tumeurs du ligament large utérin (Tumours of the broad ligament and other uterine ligaments)	
Tumeurs mésenchymateuses et mixtes (Mesenchymal and mixed tumours)	
Léiomyome du ligament large et des autres ligaments utérins (Leiomyoma of the broad ligament and other uterine ligaments) - Leiomyome SAI (Leiomyoma NOS)	**8890/0**
Leiomyosarcome du ligament large et des autres ligaments utérins (Leiomyosarcoma of the broad ligament and other uterine ligaments) Leiomyosarcome SAI (Leiomyosarcoma NOS)	**8890/3**
Adénomyome du ligament large et des autres ligaments utérins (Adenomyoma of the broad ligament and other uterine ligaments)	**8932/0**
Adénosarcome du ligament large et des autres ligaments utérins (Adenosarcoma of the broad ligament and other uterine ligaments)	**8933/3**
Autres tumeurs mésenchymateuses et mixtes du ligament large et autres ligaments utérins (Other mesenchymal and mixed tumours of the broad ligament and other uterine ligaments)	
Tumeurs diverses (Miscellaneous tumours)	
Tumeur de Wolff du ligament large et des autres ligaments utérins (Wolffian tumour of the broad ligament and other uterine ligaments)	**9110/1**
Cystadénome papillaire (Papillary cystadenoma)	**8450/0**
Ependymome (Ependymoma)	**9391/3**
Lésions tumorales (Tumour-like lesions)	
Reliquats de corticosurrénales (Adrenocortical remnants)	**Pas de code**

Néoplasme neuroendocriniens de l'appareil génital féminin

Les néoplasmes neuroendocriniens (NEN) sont peu fréquents ou rares dans tous les sites de l'appareil génital féminin. Dans la classification actuelle (2020) de l'OMS, les NEN font l'objet d'un chapitre distinct plutôt que de sections consacrées aux organes individuels, à l'exception de l'ovaire, où le terme "tumeur carcinoïde" est encore utilisé.

Tumeur neuroendocrines (Neuroendocrine neoplasia)	
Tumeur neuroendocrine (Neuroendocrine tumour)	
Tumeur neuroendocrine (Neuroendocrine tumour)	**8240/3**
Carcinome neuroendocrinien (Neuroendocrine carcinoma)	
Carcinome neuroendocrinien à petites cellules (Small cell neuroendocrine carcinoma)	**8041/3**
Carcinome neuroendocrinien à grandes cellules (Large cell neuroendocrine carcinoma)	**8013/3**
Tumeurs neuroendocrines et non neuroendocrines mixtes (Mixed neuroendocrine-non-neuroendocrine neoplasms)	
Carcinome mélangé à un carcinome neuroendocrine (Carcinoma admixed with neuroendocrine carcinoma) - Carcinome neuroendocrinien combiné à petites cellules (Combined small cell neuroendocrine carcinoma) - Carcinome neuroendocrinien combiné à grandes cellules (Combined large cell neuroendocrine carcinoma)	**8045/3** **8013/3**

Prolifération et néoplasies hématolymphoïdes

Prolifération et néoplasies hématolymphoïdes (Haematolymphoid proliferations and neoplasia)	
Hyperplasie lymphoïde réactive (Reactive lymphoid hyperplasia)	
Hyperplasie lymphoïde réactive floride (Florid reactive lymphoid hyperplasia)	**Pas de code**
Lymphomes (Lymphomas)	
Lymphome diffus à grandes cellules B (Diffuse large B-cell lymphoma)	**9680/3**
Lymphome extranodal de la zone marginale (Extranodal marginal zone lymphoma)	**9699/3**
Lymphome folliculaire (Follicular lymphoma)	**9690/3**
Lymphome de Burkitt (Burkitt lymphoma)	**9687/3**
Leucémie myéloïde (Myeloid leukaemia)	
Sarcome myéloïde (Myeloid sarcoma)	**9930/3**

Tumeurs mésenchymateuses de l'appareil génital inférieur

Tumeurs mésenchymateuses du tractus génital féminin (Mesenchymal tumours of the lower genital tract)	
Tumeurs adipocytaires (Adipocytic tumours)	
Lipome (Lipoma)	**8850/0**
Tumeur de la vulve ressemblant à un lipoblastome (Lipoblastoma-like tumour of the vulva)	**8881/0**
Liposarcome (Liposarcoma) - Liposarcome SAI (Liposarcoma NOS) - Tumeur lipomateuse atypique (Atypical lipomatous tumour) - Liposarcome myxoïde (Myxoid liposarcoma) - Liposarcome bien différencié, SAI (Liposarcoma, well differentiated, NOS) - Liposarcome dédifférencié (Dedifferentiated liposarcoma) - Liposarcome pléomorphe (Pleomorphic liposarcoma)	 **8850/3** **8850/1** **8852/3** **8851/3** **8858/3** **8854/3**
Tumeurs fibroblastiques et myofibroblastiques (Fibroblastic and myofibroblastic tumours)	
Nodule postopératoire à cellules fusiformes (Postoperative spindle cell nodule)	**Pas de code**
Polype stromal fibro-épithélial (Fibroepithelial stromal polyp)	**Pas de code**
Fibrome SAI Fibrome prépubertaire (Prepubertal fibroma)	**8810/0**
Myofibroblastome (Myofibroblastoma) Myofibroblastome superficiel (Superficial myofibroblastoma)	**8825/0**
Angiofibrome cellulaire (Cellular angiofibroma)	**9160/0**
Angiomyofibroblastome (Angiomyofibroblastoma)	**8826/0**
Tumeur fibreuse solitaire de l'appareil génital inférieur , SAI (Solitary fibrous tumour of the lower genital tract NOS)	**8815/1**
Tumeur fibreuse solitaire maligne de l'appareil génital inférieur (Solitary fibrous tumour of the lower genital tract, malignant)	**8815/3**
Dermatofibrosarcome protubérant SAI (Dermatofibrosarcoma protuberans NOS)	**8832/1**
Dermatofibrosarcome protubérant pigmenté (Pigmented Dermatofibrosarcoma protuberans)	**8833/1**
Dermatofibrosarcome protubérant fibrosarcomateux (Dermatofibrosarcoma protuberans, fibrosarcomatous)	**8832/3**
Néoplasme à cellules fusiformes réarrangé par NTRK (émergent) (NTRK-rearranged spindle cell neoplasm (emerging))	**Pas de code**
Tumeurs vasculaires (Vascular tumours)	
Sarcome de Kaposi (Kaposi sarcoma)	**9140/3**
Angiosarcome (Angiosarcoma)	**9120/3**
Tumeurs des muscles lisses (Smooth muscle tumours)	
Léiomyome SAI de l'appareil génital inférieur (Leiomyoma of the lower genital tract)	**8890/0**
Léiomyome épithélioïde (Epithelioid leiomyoma)	**8891/0**
Léiomyome myxoïde (Myxoid leiomyoma)	**8896/0**
Tumeur musculaire lisse à potentiel malin incertain du tractus génital inférieur (Smooth muscle tumour of uncertain malignant potential of the lower genital tract)	**8897/1**

Léiomyosarcome SAI du tractus génital inférieur (Leiomyosarcoma NOS of the lower genital tract)	8890/3
Léiomyosarcome épithélioïde (Epithelioid leiomyosarcoma)	8891/3
Léiomyosarcome myxoïde (Myxoid leiomyosarcoma)	8896/3
Tumeurs des muscles squelettiques (Skeletal muscle tumours)	
Rhabdomyome (Rhabdomyoma)	**8905/0**
Rhabdomyosarcome SAI (Rhabdomyosarcoma NOS)	**8900/3**
Rhabdomyosarcome embryonnaire SAI (Embryonal rhabdomyosarcoma NOS)	**8910/3**
Rhabdomyosarcome alvéolaire (Alveolar rhabdomyosarcoma)	**8920/3**
Rhabdomyosarcome pléomorphe SAI (Pleomorphic rhabdomyosarcoma NOS)	**8901/3**
Tumeurs de la gaine du nerf périphérique (Peripheral nerve sheath tumours)	
Tumeurs bénignes de la gaine du nerf périphérique (Benign peripheral nerve sheath tumours) - Neurofibrome SAI (Neurofibroma NOS) - Schwannome SAI (Schwannoma NOS)	 **9540/0** **9560/0**
Tumeur à cellules granuleuses (Granular cell tumour) - Tumeur à cellules granuleuses SAI (Granular cell tumour NOS) - Tumeur à cellules granuleuses, maligne (Granular cell tumour, malignant)	 **9580/0** **9580/3**
Tumeurs de différenciation incertaine (Tumours of uncertain differentiation)	
Angiomyxome superficiel (Superficial angiomyxoma) Angiomyxome profond (agressif) (Deep (aggressive) angiomyxoma)	**8841/0**
Sarcome épithélioïde (Epithelioid sarcoma)	**8804/3**
Sarcome alvéolaire des parties molles (Alveolar soft part sarcoma)	**9581/3**
Sarcomes à petites cellules rondes indifférenciées (Undifferentiated small round cell sarcomas)	
Sarcome d'Ewing (Ewing sarcoma)	**9364/3**

Lésions mélanocytaires

Lésions mélanocytaires (Melanocytic lesions)	
Naevi (Naevi)	
Naevus mélanocytaire acquis (Acquired melanocytic naevus)	**8720/0**
Naevus mélanocytaire congénital (Congenital melanocytic naevus)	**8761/0**
Naevus bleu (Blue naevus)	**8780/0**
Naevus mélanocytaire atypique de type génital (Atypical melanocytic naevus of genital type)	**8720/0**
Naevus mélanocytaire dysplasique (Dysplastic melanocytic naevus)	**8727/0**
Mélanome (Melanoma)	
Mélanome malin SAI des muqueuses (Mucosal malignant melanoma NOS)	**8720/3**
Mélanome desmoplasique (Desmoplastic melanoma)	**8745/3**
Mélanome nodulaire (Nodular melanoma)	**8721/3**
Mélanome muqueux lentigineux (Mucosal lentiginous melanoma)	**8746/3**

Syndromes tumoraux génétiques de l'appareil génital féminin

Syndromes tumoraux génétiques de l'appareil génital féminin (Genetic tumour syndromes of the female genital tract)	MIM number*
Syndrome de cancer héréditaire du sein et des ovaires associé à BRCA1/2 (BRCA1/2-associated hereditary breast and ovarian cancer syndrome) : - Cancer du sein et de l'ovaire, familial, susceptibilité à, 1 ; BROVCA1 (Breast-ovarian cancer, familial, susceptibility to, 1; BROVCA1) - Cancer du sein et de l'ovaire, familial, prédisposition à, 2 ; BROVCA2 (Breast-ovarian cancer, familial, susceptibility to, 2; BROVCA2)	604370 612555
Syndrome de Lynch (Lynch syndrome) : - L Syndrome d'Ynch I (cancer colorectal, non polypose héréditaire, type 1 ; HNPCC1) (Lynch syndrome I (colorectal cancer, hereditary nonpolyposis, type 1; HNPCC1)) - Cancer colorectal, non polypose héréditaire, type 2 ; HNPCC2 (Colorectal cancer, hereditary nonpolyposis, type 2; HNPCC2) - Cancer colorectal, non polypose héréditaire, type 5 ; HNPCC5 (Colorectal cancer, hereditary nonpolyposis, type 5; HNPCC5) - Cancer colorectal, non polypose héréditaire, type 4 ; HNPCC4 (Colorectal cancer, hereditary nonpolyposis, type 4; HNPCC4) - Cancer colorectal, non polypose héréditaire, type 8 ; HNPCC8 (Colorectal cancer, hereditary nonpolyposis, type 8; HNPCC8)	120435 609310 614350 614337 613244
syndrome de Cowden 1 ; CWS1 (Cowden syndrome 1; CWS1)	158350
Syndrome de Li-Fraumeni ; LFS (Li–Fraumeni syndrome; LFS)	151623
Syndrome de Peutz-Jeghers ;PJS (Peutz–Jeghers syndrome; PJS)	175200
Ataxie-télangiectasie ;AT (Ataxia–telangiectasia; AT)	208900
Complexe de Carney,type 1; CNC1 (Carney complex, type 1; CNC1)	160980
Syndrome de DICER1, ribonuclease III; DICER1 (DICER 1, ribonuclease III; DICER1)	606241
Dysgénésie ovarienne (Ovarian dysgenesis) - Follicle-stimulating hormone receptor; FSHR (Follicle-stimulating hormone receptor; FSHR) - HECT, UBA, and WWE domains-containing protein 1; HUWE1 (HECT, UBA, and WWE domains-containing protein 1; HUWE1) - Sex-determining region Y; SRY (Sex-determining region Y; SRY)	136435 300697 480000
Syndrome de Von Hippel-Lindau; VHLS (Von Hippel–Lindau syndrome; VHLS)	193300
Léiomyomatose héréditaire et carcinome rénal ; HLRCC (Hereditary leiomyomatosis and renal cell cancer; HLRCC)	150800
Autres syndromes tumoraux génétiques de l'appareil génital féminin (Other genetic tumour syndromes of the female genital tract) : - Gène APC ; APC (APC gene; APC) - Domaine annulaire associé à BRCA1 1 ; BARD1 (BRCA1-associated ring domain 1; BARD1) - Protéine 1 d'interaction avec BRCA1 ; BRIP1 (BRCA1-interacting protein 1; BRIP1) - Partenaire et localisateur de BRCA2 ; PALB2 (Partner and localizer of BRCA2; PALB2) - Patched 1 ; PTCH1 (Patched 1; PTCH1) - RAD51 paralog C ; RAD51C (RAD51 paralog C; RAD51C)	611731 601593 605882 610355 601309 602774

- RAD51 paralogue D ; RAD51D (RAD51 paralog D; RAD51D)	**602954**
- SUFU régulateur négatif de la signalisation hedgehog ; SUFU (SUFU negative regulator of hedgehog signalling; SUFU)	**607035**
- Régulateur de la chromatine lié à SWI/SNF, associé à la matrice et dépendant de l'actine, sous-famille A, membre 4 ; SMARCA4 (SWI/SNF-related, matrix-associated, actin-dependent regulator of chromatin, subfamily A, member 4; SMARCA4)	**603254**
- Gène TSC1 ; TSC1 (TSC1 gene; TSC1)	**605284**
- Sclérose tubéreuse 2 ; TSC2 (Tuberous sclerosis 2; TSC2)	**613254**

*MIM number: code d'identification de la base de données "*Online Mendelian Inheritance in Man (OMIM)* ». OMIM est un catalogue régulièrement mis à jour répertoriant les gènes humains, les maladies génétiques et les traits génétiques, qui met particulièrement l'accent sur la relation entre les gènes et les phénotypes.