Registre National du Cancer LUXEMBOURG

LUXEMBOURG INSTITUTE OF HEALTH

Manuel d'enregistrement des Tumeurs

Note explicative
Tumeurs trophoblastiques C58.9

Version 1.0 du 15 août 2026

Registre National du Cancer Luxembourg
1a-b, rue Thomas EDISON
L-1445 STRASSEN - Luxembourg

1 Tableau de mise à jour

Version	Date de validation	Objet de la modification
1.0	15/08/2026	Création du document – Relecture par les DMC

2 Sommaire

1 Tableau de mise à jour 2
2 Sommaire 3
3 Définitions 4
4 Topographie 4
5 Ganglions lymphatiques régionaux 4
6 Histologie 5
7 Morphologie 7
7.1 Principaux codes morphologiques (CIM-O-3.2) 7
7.2 Modifications apportées par la 2ème révision de la CIM-O-3 7
8 Critères d'inclusion 7
9 Codes morphologiques sans confirmation histologique 8
10 Marqueurs tumoraux sériques 8
11 Facteurs pronostiques 8
12 Classification TNM-8 9
12.1 Extension de la tumeur primitive : T 9
12.2 Métastases à distance : M 10
12.3 Score pronostique 10
13 Changements entre la 8ème et la 7ème édition de classification 10
14 Principales modalités de traitement 10
15 Acronymes 10
16 Références 11
Annexe 1 - Classification OMS 2020 (5ème édition) des tumeurs trophoblastiques 12

3 Définitions

Placenta ***:*** Organe temporaire qui se développe dans l'utérus pendant la gestation et qui sert aux échanges sanguins entre la mère et le fœtus.

Trophoblaste ***:*** Couche cellulaire continue formée de fibroblastes qui limite l'œuf, devenu blastocyste au 6ème jour après la fécondation. Il est à l'origine de la sécrétion d'une hormone spécifique de la grossesse, **l'hormone Gonadotrophine Chorionique (hCG)**. Le trophoblaste peut être biopsié pour réaliser un test génétique pendant la grossesse.

La **maladie trophoblastique gestationnelle (MTG)** est le nom d'un groupe d'affections rares qui peuvent se développer dans l'utérus. Bien que la MTG survienne dans l'utérus, elle ne prend pas naissance dans les cellules qui forment l'utérus, mais dans le trophoblaste. La MTG apparaît habituellement juste après l'union d'un spermatozoïde et d'un ovule. Elle peut aussi se produire si le tissu trophoblastique demeure dans l'utérus après :

- Une fausse couche ou un avortement ;
- Une grossesse tubaire ou ectopique ;
- Une grossesse normale.

Maladie trophoblastique gestationnelle non cancéreuse ***:*** La **môle hydatiforme** est le type le plus courant de MTG non cancéreuse. Les nodules du site placentaire atypiques et les réactions exagérées du site placentaire sont très rares.

Maladie trophoblastique gestationnelle cancéreuse : La MTG cancéreuse est également appelée **néoplasie trophoblastique gestationnelle** (NTG). Les types de MTG cancéreuse sont la môle invasive, le choriocarcinome gestationnel, la tumeur trophoblastique du site placentaire (PSTT) et la tumeur trophoblastique épithélioïde (ETT).

4 Topographie

Le **Placenta C58.9** est le code topographique des môles hydatiformes (SAI, invasive, partielle, complète) et des autres tumeurs trophoblastiques.

5 Ganglions lymphatiques régionaux

Il n'y a pas de ganglions lymphatiques régionaux pour les tumeurs du placenta.

6 Histologie

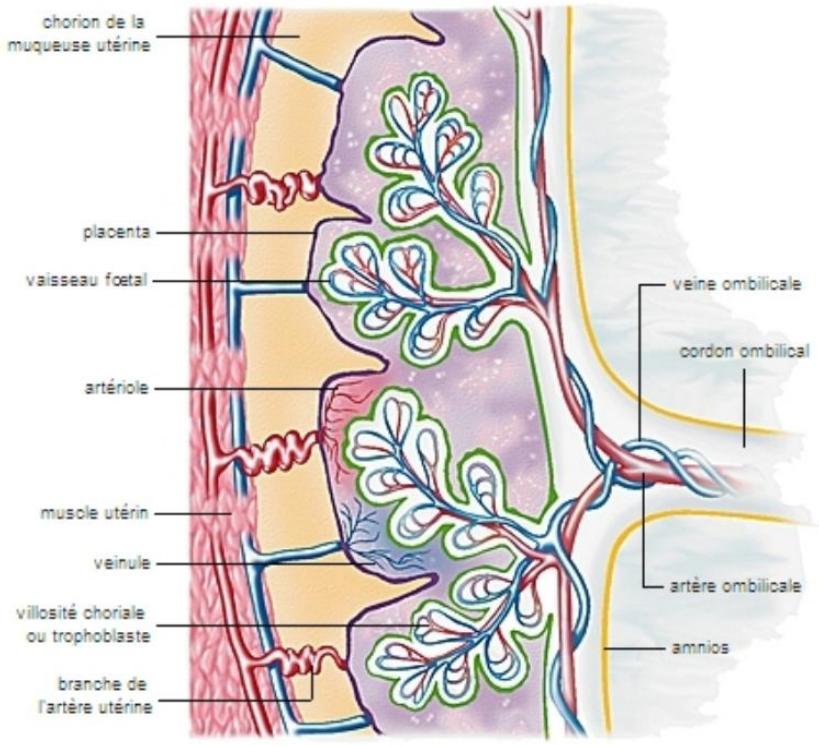

Figure : Coupe du placenta

Source : Dessin Laurent Blondel - Archives Larousse

Le **placenta**, qui relie le fœtus à sa mère pendant la gestation, comprend de multiples villosités, ramifiées et parcourues de vaisseaux sanguins fœtaux : les **villosités choriales**. Responsable du passage de l'oxygène et des éléments nutritifs dans la circulation fœtale, il permet aussi, en sens inverse, le transport des produits de déchet du sang fœtal vers la circulation sanguine de la mère. Le placenta sécrète également des hormones, qui sont indispensables au bon déroulement de la grossesse et préparent la lactation.

Le **trophoblaste** est présent au tout début du développement embryonnaire. Il est constitué de replis creux de petite taille, les villosités choriales, et sécrète des enzymes qui permettent aux cellules situées au-dessus du bouton embryonnaire du blastocyste (futur embryon) de pénétrer dans la muqueuse utérine et de réaliser ainsi la nidation de l'œuf. Dès le 8ème ou le 9ème jour, le trophoblaste assure un rôle nourricier de l'embryon.

Plus tard, le trophoblaste se différencie en deux couches : le **cytotrophoblaste**, interne (ou trophoblaste cellulaire), et le **syncitiotrophoblaste**, externe (ou trophoblaste syncitial), l'ensemble formant le **chorion** (membrane externe de l'œuf). Au troisième mois, le trophoblaste prend le nom de placenta.

Dans de rares cas, une grossesse n'évolue pas normalement et peut entraîner la formation d'une **môle hydatiforme** (**grossesse môlaire**). Il n'y a alors pas de développement embryonnaire et le

tissu trophoblastique croît de façon anormale. Le corps peut rejeter complètement une môle hydatiforme (fausse couche, ou avortement spontané). Mais, si ce n'est pas le cas, une intervention sera nécessaire pour enlever tout le tissu anormal de l'utérus.

La plupart (> 80%) des môles hydatiformes sont bénignes. Chez les patientes qui ont un antécédent de **môle partielle ou complète**, l'incidence d'une seconde môle dans les grossesses ultérieures est de 1 à 2%. Une échographie doit être réalisée au cours des grossesses ultérieures chez les patientes qui ont eu une môle lors d'une précédente grossesse et le placenta doit être envoyé pour évaluation anatomopathologique. Un test génétique germinal à la recherche des mutations de NLRP7 et de KHDC3L doit être réalisé chez Les patientes qui présentent des grossesses molaires consécutives.

Un **choriocarcinome** se développe après 2 à 3% des môles hydatiformes, plus souvent après une môle complète que partielle. Après une môle hydatiforme complète, environ 15 à 20% des patientes sont traitées pour néoplasie trophoblastique gestationnelle. Une môle invasive est observée dans 15% des cas et une maladie métastatique dans 5% des cas. Après une môle partielle, l'invasion locale se produit dans une proportion allant jusqu'à 3 à 5% des cas et la maladie métastatique est rare.

Classification histologique des tumeurs trophoblastiques

Les tumeurs trophoblastiques sont rares et ont comme point de départ le placenta, et siègent dans l'utérus. Les maladies trophoblastiques regroupent plusieurs entités :

- Des **maladies bénignes**, comme les môles hydatiformes, qui peuvent être des môles complètes ou partielles. Ce sont des tumeurs placentaires bénignes à potentiel malin. Elles consistent en des proliférations de trophoblastes villeux.
- Des **maladies malignes**, appelées **néoplasies trophoblastiques gestationnelles**, maladies très rares (environ 180 cas par an, en France) qui incluent :
    - Certaines môles invasives
    - Les choriocarcinomes
    - Les tumeurs trophoblastiques du site d'implantation
    - Les tumeurs trophoblastiques épithélioïdes
    - Les néoplasies trophoblastiques gestationnelles qui se développent après une grossesse molaire

7 Morphologie

7.1 Principaux codes morphologiques (CIM-O-3.2)

Tumeurs trophoblastiques : 9100-9105

Morphologies	Codes
Môle hydatiforme invasive	**M-9100/1**
Choriocarcinome SAI	**M-9100/3**
Choriocarcinome combiné	**M-9101/3**
Tératome malin trophoblastique	**M-9102/3**
Tumeur trophoblastique du placenta	**M-9104/1**
Tumeur trophoblastique épithélioïde	**M-9105/3**
Môle hydatiforme SAI : Ne pas enregistrer	***M-9100/0***

Avec une môle hydatiforme invasive **M-9100/1**, il existe un risque de carcinose péritonéale (extension locorégionale) et de métastases à distance. Son comportement s'apparente à une forme « borderline » comme dans le cas des cancers des ovaires.

7.2 Modifications apportées par la 2ème révision de la CIM-O-3

Aucune modification des codes morphologiques des tumeurs trophoblastiques

8 Critères d'inclusion

La môle hydatiforme complète (ou SAI) **M-9100/0** ou partielle **M-9103/0** sont des tumeurs bénignes ➔ ne pas enregistrer dans le RNC

La môle hydatiforme invasive **M-9100/1** est à enregistrer dans le RNC.

Cf. **Documents d'aide à la codification « Critères d'inclusion du RNC »**

9 Codes morphologiques sans confirmation histologique

Un choriocarcinome du placenta peut être enregistré en **M-9100/3** sans confirmation microscopique du diagnostic mais en présence d'une élévation de l'hCG et des résultats des investigations cliniques, avec une base de diagnostic « 4 = marqueurs tumoraux spécifiques ».

Cf. **Document d'aide à la codification « Définitions : DI & Base de diagnostic »**

10 Marqueurs tumoraux sériques

Le marqueur tumoral sérique à renseigner dans le cadre d'une tumeur trophoblastique est le suivant :

- Bêta-hCG

11 Facteurs pronostiques

Des facteurs pronostiques ont été retenus pour établir un **score pronostique** :

- Age
- Nature des antécédents de grossesse
- Intervalle en mois depuis la grossesse index
- Taux sérique (ou urinaire) pré-thérapeutique de βhCG (UI/ml)
- Diamètre de la plus grande tumeur
- Siege et nombre des métastases
- Echec de la chimiothérapie antérieure

A partir de ces facteurs pronostiques, il est possible d'établir un score pronostique qui permet de classer les cas en **catégories à faible ou haut risque** :

- Score pronostique ≤ 6 : bas risque
- Score pronostique > 7 : haut risque

Se reporter à la page 186 du TNM-8 pour le détail du score de pronostique.

12 Classification TNM-8

Pour les nouveaux cas de cancer diagnostiqués à partir de l'année d'incidence 2018.

La classification pour les tumeurs trophoblastiques gestationnelles s'applique aux tumeurs suivantes :

- Choriocarcinome (**9100/3**)
- Môle hydatiforme invasive (**9100/1**)
- Tumeurs trophoblastiques de topographie placentaire (**9104/1**).

La classification ne s'applique pas aux tumeurs trophoblastiques épithélioïdes **M-9105/3** ➔ Utiliser la classification EOD.

Remarque : il n'y a pas de classification N pour les tumeurs du placenta. Donc uniquement une classification T et une classification M

12.1 Extension de la tumeur primitive : T

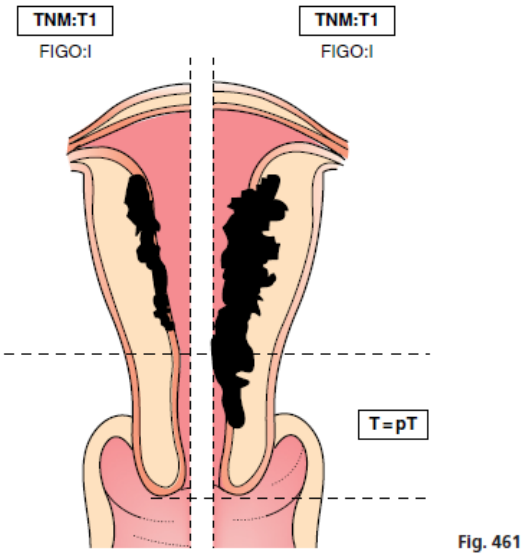

Fig. 461

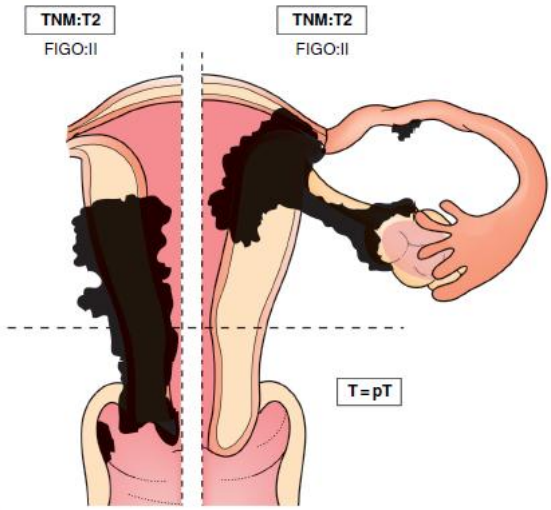

Fig. 462

T1 **Tumeur limitée à l'utérus**

T2 **Extension tumorale à d'autres structures génitales** (vagin, ovaire, ligament large, trompe de Fallope par extension métastatique ou extension directe)

Source: UICC – TNM Atlas – 7th edition (2021)

12.2 Métastases à distance : M

Toute invasion de **structures non génitales**, soit par extension directe, soit par extension métastatique est décrite sous la catégorie **M**.

M1a Métastase(s) pulmonaire(s)

M1b Autres métastases à distance

Toute invasion de **structures génitales**, soit par extension directe, soit par extension métastatique est décrite sous la catégorie **T2**.

12.3 Score pronostique

Stade IA-IVA : stades I à IV avec un score pronostique bas ≤ 6.

Stade IB-IVB : stades I à IV avec un score pronostique haut > 7

13 Changements entre la 8ème et la 7ème édition de classification

Pas de modification entre la 7ème et la 8ème édition du TNM.

14 Principales modalités de traitement

La chirurgie (curetage aspiration ou hystérectomie) est le traitement principal de la maladie trophoblastique gestationnelle (MTG) non cancéreuse.

Pour la MTG cancéreuse, la chimiothérapie est le traitement principal.

15 Acronymes

βhCG	Sous-unité Béta de la hCG
EOD	*Extend of Disease*
ETT	Tumeur trophoblastique épithélioïde
hCG	Hormone gonadotrophine chorionique humaine
MTG	Maladie trophoblastique gestationnelle
NTG	Néoplasie trophoblastique gestationnelle
PSTT	Tumeur trophoblastique du site placentaire
RNC	Registre National du Cancer
SAI	Sans Autre Information

16 Références

RNC– Formation avancée « Tumeurs gynécologiques » - Octobre 2022.

Manuel d'enregistrement des Tumeurs du RNC :

Note explicative sur les tumeurs gynécologiques - Généralités

Note explicative sur les tumeurs du corps de l'utérus

Brierley JD, Gospodarowicz MK, Wittekind C (Eds.), International Union Against Cancer (UICC) **TNM Classification of Malignant Tumours. 8th ed**. Oxford: Wiley-Blackwell, 2017. Trad. Fr. TNM Classification des Tumeurs Malignes, 8ème ed. Paris: Cassini, 2017

Fondation Registre du Cancer – Belgique (BCR) – Formation en gynécologie « Col et utérus » 25/03/2021

TNM Atlas. 7th edition. John Wiley & Sons, 2021 Brierley JD, Gospodarowicz MK, Wittekind C (Eds.), International Union Against Cancer (UICC)

WHO Classification of Tumours Editorial Board. **Female genital tumours**. Lyon (France): International Agency for Research on Cancer; 2020. (WHO classification of tumours series, 5th ed.; vol. 4). https://publications.iarc.fr/592

Société canadienne du cancer : Maladie trophoblastique gestationnelle
https://cancer.ca/fr/cancer-information/cancer-types/gestational-trophoblastic-disease/what-is-gestational-trophoblastic-disease

ARCAGY – InfoCancer: Tumeurs trophoblastiques
https://www.arcagy.org/infocancer/localisations/cancers-feminins/cancers-gyn-cologiques-rares/tumeurs-trophoblastiques.html/

Manuel MSD - Version pour professionnels de la santé : Maladie trophoblastique gestationnelle
Maladie trophoblastique gestationnelle - Oncologie - Édition professionnelle du Manuel MSD

Annexe 1 - Classification OMS 2020 (5ème édition) des tumeurs trophoblastiques

Source: WHO Classification of Tumours online: Female Genital Tumours 2020(5th ed.)

Tumeurs trophoblastiques	
Lésions de type tumoral (Tumour-like lesions)	
Lésions non néoplasiques (Non-neoplastic lesions)	
Réaction exagérée du site placentaire (Exaggerated placental site reaction)	**Pas de code**
Nodule et plaque du site placentaire (Placental site nodule and plaque)	**Pas de code**
Lésions villositaires anormales (non molaires) (Abnormal (non-molar) villous lesions)	**Pas de code**
Grossesses molaires	
Mole hydatiforme partielle (Partial hydatidiform mole)	**9103/0**
Mole hydatiforme complète (Complete hydatidiform mole)	**9100/0**
Moles hydatiformes invasives et métastatiques (Invasive and metastatic hydatidiform moles)	**9100/1**
Néoplasmes trophoblastiques gestationnels	
Tumeur trophoblastique épithélioïde (Epithelioid trophoblastic tumour)	**9105/3**
Tumeur trophoblastique du site placentaire (Placental site trophoblastic tumour)	**9104/1**
Choriocarcinome gestationnel (Gestational choriocarcinoma)	**9100/3**
Tumeur trophoblastique mixte (Mixed trophoblastic tumour) : - Choriocarcinome associé à d'autres éléments des cellules germinales (Choriocarcinoma combined with other germ cell elements)	**9101/3**